This is a digital copy of a book that was preserved for generations on library shelves before it was carefully scanned by Google as part of a project to make the world's books discoverable online.

It has survived long enough for the copyright to expire and the book to enter the public domain. A public domain book is one that was never subject to copyright or whose legal copyright term has expired. Whether a book is in the public domain may vary country to country. Public domain books are our gateways to the past, representing a wealth of history, culture and knowledge that's often difficult to discover.

Marks, notations and other marginalia present in the original volume will appear in this file - a reminder of this book's long journey from the publisher to a library and finally to you.

Usage guidelines

Google is proud to partner with libraries to digitize public domain materials and make them widely accessible. Public domain books belong to the public and we are merely their custodians. Nevertheless, this work is expensive, so in order to keep providing this resource, we have taken steps to prevent abuse by commercial parties, including placing technical restrictions on automated querying.

We also ask that you:

+ *Make non-commercial use of the files* We designed Google Book Search for use by individuals, and we request that you use these files for personal, non-commercial purposes.

+ *Refrain from automated querying* Do not send automated queries of any sort to Google's system: If you are conducting research on machine translation, optical character recognition or other areas where access to a large amount of text is helpful, please contact us. We encourage the use of public domain materials for these purposes and may be able to help.

+ *Maintain attribution* The Google "watermark" you see on each file is essential for informing people about this project and helping them find additional materials through Google Book Search. Please do not remove it.

+ *Keep it legal* Whatever your use, remember that you are responsible for ensuring that what you are doing is legal. Do not assume that just because we believe a book is in the public domain for users in the United States, that the work is also in the public domain for users in other countries. Whether a book is still in copyright varies from country to country, and we can't offer guidance on whether any specific use of any specific book is allowed. Please do not assume that a book's appearance in Google Book Search means it can be used in any manner anywhere in the world. Copyright infringement liability can be quite severe.

About Google Book Search

Google's mission is to organize the world's information and to make it universally accessible and useful. Google Book Search helps readers discover the world's books while helping authors and publishers reach new audiences. You can search through the full text of this book on the web at `http://books.google.com/`

Über dieses Buch

Dies ist ein digitales Exemplar eines Buches, das seit Generationen in den Regalen der Bibliotheken aufbewahrt wurde, bevor es von Google im Rahmen eines Projekts, mit dem die Bücher dieser Welt online verfügbar gemacht werden sollen, sorgfältig gescannt wurde.

Das Buch hat das Urheberrecht überdauert und kann nun öffentlich zugänglich gemacht werden. Ein öffentlich zugängliches Buch ist ein Buch, das niemals Urheberrechten unterlag oder bei dem die Schutzfrist des Urheberrechts abgelaufen ist. Ob ein Buch öffentlich zugänglich ist, kann von Land zu Land unterschiedlich sein. Öffentlich zugängliche Bücher sind unser Tor zur Vergangenheit und stellen ein geschichtliches, kulturelles und wissenschaftliches Vermögen dar, das häufig nur schwierig zu entdecken ist.

Gebrauchsspuren, Anmerkungen und andere Randbemerkungen, die im Originalband enthalten sind, finden sich auch in dieser Datei – eine Erinnerung an die lange Reise, die das Buch vom Verleger zu einer Bibliothek und weiter zu Ihnen hinter sich gebracht hat.

Nutzungsrichtlinien

Google ist stolz, mit Bibliotheken in partnerschaftlicher Zusammenarbeit öffentlich zugängliches Material zu digitalisieren und einer breiten Masse zugänglich zu machen. Öffentlich zugängliche Bücher gehören der Öffentlichkeit, und wir sind nur ihre Hüter. Nichtsdestotrotz ist diese Arbeit kostspielig. Um diese Ressource weiterhin zur Verfügung stellen zu können, haben wir Schritte unternommen, um den Missbrauch durch kommerzielle Parteien zu verhindern. Dazu gehören technische Einschränkungen für automatisierte Abfragen.

Wir bitten Sie um Einhaltung folgender Richtlinien:

+ *Nutzung der Dateien zu nichtkommerziellen Zwecken* Wir haben Google Buchsuche für Endanwender konzipiert und möchten, dass Sie diese Dateien nur für persönliche, nichtkommerzielle Zwecke verwenden.

+ *Keine automatisierten Abfragen* Senden Sie keine automatisierten Abfragen irgendwelcher Art an das Google-System. Wenn Sie Recherchen über maschinelle Übersetzung, optische Zeichenerkennung oder andere Bereiche durchführen, in denen der Zugang zu Text in großen Mengen nützlich ist, wenden Sie sich bitte an uns. Wir fördern die Nutzung des öffentlich zugänglichen Materials für diese Zwecke und können Ihnen unter Umständen helfen.

+ *Beibehaltung von Google-Markenelementen* Das "Wasserzeichen" von Google, das Sie in jeder Datei finden, ist wichtig zur Information über dieses Projekt und hilft den Anwendern weiteres Material über Google Buchsuche zu finden. Bitte entfernen Sie das Wasserzeichen nicht.

+ *Bewegen Sie sich innerhalb der Legalität* Unabhängig von Ihrem Verwendungszweck müssen Sie sich Ihrer Verantwortung bewusst sein, sicherzustellen, dass Ihre Nutzung legal ist. Gehen Sie nicht davon aus, dass ein Buch, das nach unserem Dafürhalten für Nutzer in den USA öffentlich zugänglich ist, auch für Nutzer in anderen Ländern öffentlich zugänglich ist. Ob ein Buch noch dem Urheberrecht unterliegt, ist von Land zu Land verschieden. Wir können keine Beratung leisten, ob eine bestimmte Nutzung eines bestimmten Buches gesetzlich zulässig ist. Gehen Sie nicht davon aus, dass das Erscheinen eines Buchs in Google Buchsuche bedeutet, dass es in jeder Form und überall auf der Welt verwendet werden kann. Eine Urheberrechtsverletzung kann schwerwiegende Folgen haben.

Über Google Buchsuche

Das Ziel von Google besteht darin, die weltweiten Informationen zu organisieren und allgemein nutzbar und zugänglich zu machen. Google Buchsuche hilft Lesern dabei, die Bücher dieser Welt zu entdecken, und unterstützt Autoren und Verleger dabei, neue Zielgruppen zu erreichen. Den gesamten Buchtext können Sie im Internet unter `http://books.google.com` durchsuchen.

LANE

MEDICAL LIBRARY

LEVI COOPER LANE FUND

DER KREBS

DER

GEBÄRMUTTER

VON

DR. C. RUGE,
Assistent für pathol.-anat. Untersuchungen an der gynäk. Univ.-Klinik zu Berlin.

UND

DR. J. VEIT,
Docent für Gynäkologie an der Universität Berlin.

MIT 7 LITHOGRAPHIRTEN TAFELN.

STUTTGART.
VERLAG VON FERDINAND ENKE.
1881.

LANE LIBRARY

Druck von Gebrüder Kröner in Stuttgart.

1 L
81

Vorliegende Arbeit zerfällt in zwei Theile: der Versuch, die Anatomie des Krebses in der Gebärmutter zu studiren, wies uns schon früh auf einzelne wohl charakterisirte Formen desselben hin und am naturgemässesten ergab sich die Trennung in das Carcinom des Corpus und das des Cervix und der Portio.

Aehneln auch manchmal die beiden letzteren in ihrer mikroskopischen Genese dem ersteren, so war doch die Bearbeitung des Gegenstandes eine wesentlich verschiedene: so trat bei der Lehre vom Corpuscarcinom, über dessen Natur die verschiedensten Behauptungen aufgestellt sind, die Nothwendigkeit viel dringender an uns heran, die literarischen Vorarbeiten umfassender zu prüfen und zu sichten; wir mussten nicht nur aus unserem Material das Bild der Erkrankung entwerfen, sondern auch nachweisen, wie weit die als primäre Corpuscarcinome beschriebenen Fälle anderer Autoren wirklich als solche angesehen werden konnten. Bei der Behandlung der Carcinome des unteren Abschnittes des Uterus im II. Theile erschien eine derartige literarische Arbeit nicht in derselben Weise erforderlich.

I. Theil.

Die Lehre vom primären Krebs des Gebärmutterkörpers.

Unsere bisherigen Kenntnisse über den Krebs des Gebärmutterkörpers sind noch ziemlich mangelhafte. Bis vor Kurzem gab es nur wenige bevorzugte Gynäkologen, die in ihrer Praxis mehr als

49263

einen oder zwei Fälle gesehen hatten. Man war bei der Darstellung des Bildes, unter dem diese heimtückische, weil sehr schwer erkennbare Form des Carcinoms auftritt, darauf angewiesen, die zerstreuten Beobachtungen der Fachgenossen untereinander und vielleicht mit einer eigenen Krankheitsgeschichte zu vergleichen.

E. Wagner's Arbeit[1]) ist in dem Abschnitt, der über das Carcinoma corporis handelt, nichts als ein schüchterner Versuch geblieben; zwar gehen seine Zahlen, seine Beschreibungen u. dgl. von dem Erscheinen seiner Monographie an mit Vorliebe in die Lehrbücher der Gynäkologie über, aber wesentlich deshalb, weil man nichts Besseres und Exacteres an ihre Stelle setzen konnte. „Aus den wenigen Beobachtungen lässt sich kaum im Allgemeinen ein Bild der Veränderungen entwerfen." Das ist sein eigenes Resumé.

Die Schwierigkeiten lagen (und liegen noch heute) in der Unmöglichkeit, ältere Sectionsberichte zu verwerthen; in ihnen findet man zu wenig objective Beschreibung, zu viel subjectives Urtheil; es ist dadurch in das Belieben des späteren Bearbeiters gesetzt, der Autorität des Verfassers mehr zu glauben, als der Schilderung desselben. Mikroskopische Prüfungen und gar Zeichnungen des Gesehenen sind nur von den allerwenigsten Autoren — und meist nur aus neuester Zeit — beigefügt; die etwa vorhandenen Untersuchungen sind dann nur als Bestätigung für die schon vorher gestellte Diagnose anzusehen; erst sehr spät versuchte man mit dem Mikroskop selbstständig und eingehend die Entstehungsgeschichte festzustellen. Aus derartigen klinischen Berichten und eventuellen anatomischen Untersuchungen eine Vorstellung über das Verhalten des Carcinoms des Uteruskörpers zu gewinnen, war schwierig und deshalb waren die Darstellungen auch so unvollkommen, dass man es den pathologischen Anatomen nicht verargen kann, wenn sie über das, was sich als Regel in unseren Lehrbüchern findet, die Achseln zucken. — Die Unterscheidungen, die sich hier finden, basiren zum Theil auf Wagner, zum Theil auf anderen Autoren, die einzelne Beobachtungen veröffentlichten; die variabeln Bilder, die sich dann vorfinden, sind ausser den angeführten Momenten erklärlich nicht nur durch die äusserst sparsame Zahl eigener Fälle, sondern auch durch die complicirte Lösung der Aufgabe, in dem

[1]) Wagner, der Gebärmutterkrebs. Leipzig 1858. S. 122 ff.

beschriebenen Material das primäre Carcinom des Uteruskörpers von dem secundären zu trennen; diese Frage ist im einzelnen Fall oft kaum zu beantworten. Man findet Uterus, Ovarien, Cervix, Scheide und Blase afficirt; wenn dann zufällig die grössten Veränderungen im Gebärmutterkörper oder der Stelle, die demselben zu entsprechen scheint, vorhanden sind, so glaubt man, von hier müssten dieselben ausgegangen sein.

Ueber die secundären Affectionen der Uteruskörper weiss man, dass die Verbreitung von den Nachbarorganen continuirlich durch einfaches Weiterwachsen oder auch durch Bildung von Metastasen vor sich gehen kann. Dass z. B. bei dem Cervixcarcinom beides möglich ist, ist allbekannt und für die Kenntniss der relativen Häufigkeit dieser Vorgänge ist die Zusammenstellung Blau's[1]) über die Sectionsdiagnosen der Charité werthvoll: 9 Mal fanden sich Metastasen, 29 Mal directes Fortwachsen in den Uteruskörper unter 87 Fällen von Cervixcarcinom verzeichnet. Dass solche Metastasen unter günstigen Bedingungen erheblich wachsen und wenn der Ort der primären Erkrankung verhältnissmässig wenig zerstört wird, einen Irrthum besonders leicht bewirken können, braucht wohl nicht erst hervorgehoben zu werden.

In einer Untersuchung über das Carcinom des Uteruskörpers müssen daher unserer Meinung nach vorerst alle Fälle ausgeschlossen werden, in denen ausser dem Corpus uteri noch andere Organe oder Organtheile ergriffen sind; erst wenn man aus den isolirten Carcinomen im Stande ist, sich ein Bild von der uns beschäftigenden Erkrankung zu entwerfen, können wir auf die kritische Beleuchtung der nicht mehr auf den Gebärmutterkörper beschränkten Fälle eingehen; man wird kaum Erscheinungen, die sich nur bei zweifelhaften Fällen beschrieben finden, als typisch für das primäre Carcinom des Uteruskörpers ansehen können; nur so, meinen wir, kann man über die Entstehung desselben Klarheit gewinnen.

Als wir im Herbst 1876 den ersten Fall von dieser Erkrankung, der eine genauere Untersuchung zuliess, ganz zufällig sahen[2]), glaubten wir nach der mikroskopischen Prüfung desselben es mit einer nicht ganz häufigen Form des Gebärmutterkörperkrebses zu thun zu haben und fanden fast gleichzeitig eine ähnliche Beob-

---

[1]) Blau, Diss. inaug. Berlin 1870.

[2]) Siehe J. Veit, Zeitschr. f. Geb. u. Gyn. II, S. 467.

achtung von Prag [1]) aus publicirt, deren später [2]) gegebene Abbildung im Wesentlichen mit dem von uns gesehenen übereinstimmte. Wir konnten dann bald weitere Beobachtungen an der Lebenden und an Präparaten anreihen; das Material lieferte uns zum Theil die gynäkologische Klinik, zum Theil die Privatpraxis, fast ausschliesslich die des Herrn Professor Schröder; der Dank, den wir demselben für die gütige Erlaubniss zu der Bearbeitung wissen, sei ihm auch hier abgestattet.

Die anatomische Untersuchung des reichlichen Materials wurde mit jedem neuen Falle interessanter und bald entschlossen wir uns, dasselbe zu veröffentlichen. Die Abweichungen unserer Resultate von dem bisher Bekannten sind vielleicht nicht allzu gross, wir glauben aber besonderen Werth bei unseren Untersuchungen über den Krebs des Uteruskörpers auf den Umstand legen zu müssen, dass wir nicht allein sehr frühzeitig die Krankheit an der Lebenden beobachten konnten, sondern auch dem entsprechend im frühen Stadium am Operationspräparat.

Eine vorläufige Mittheilung über unsere Resultate gaben wir in einem Vortrag [3]) vor der Berliner Gesellschaft für Geburtshülfe und Gynäkologie, ausführlicher [4]) dann in der gynäkologischen Section der Danziger Naturforscherversammlung.

Wir werden in nachfolgender Arbeit zuerst darzustellen versuchen, was man in unseren Lehrbüchern über den Gegenstand findet, wollen dann unsere eigenen Beobachtungen anschliessen und denselben die sicheren Fälle aus der Literatur folgen lassen — unter diesen verstehen wir die durch mikroskopische Untersuchung festgestellten Fälle von primärem, auf den Körper der Gebärmutter beschränkten Carcinom. Aus den eigenen und diesen fremden Fällen wollen wir dann die Ergebnisse in Bezug auf Pathologie (Anatomie, Genese, Aetiologie, Symptomatologie, Diagnose) und Therapie hinstellen und mit denselben die zweifelhaften Fälle vergleichen, insbesondere hervorzuheben suchen, inwiefern alle mit

---

[1]) Breisky und Eppinger, Prager med. Wochenschr. 1877, Nr. 4.

[2]) Gusserow, Die Neubildungen des Uterus. Stuttgart 1878. S. 224 und 225.

[3]) Berliner klin. Wochenschrift 1879, Nr. 39.

[4]) Vergl. Tageblatt der Danziger Naturforscherversammlung 120 und den Bericht von Fritsch im Centralblatt für Gynäkologie 1880 Nr. 21.

unseren Resultaten nicht übereinstimmenden Fälle nicht den Anspruch machen können, primäre Krebse des Uteruskörpers zu sein.

Alle Autoren stimmen darin überein, dass das Carcinoma corporis uteri eine sehr seltene Erkrankung ist. Die Zahlen, welche seine Häufigkeit im Verhältniss zum Cervixcarcinom darthun sollen, weichen allerdings erheblich untereinander ab. So giebt an: Szukits[1]) 1 : 420, Ferrus[2]) 1 : 16, Forget[3]) 1 : 16,5, Lebert[4]) 1 : 18,5, Willigk[5]) 1 : 54, Blau[6]) 1 : 16. Schröder[7]) berechnet aus den Angaben von Blau, Eppinger, Szukits, Lebert und Willigk als Durchschnitt 1 : 50. Gusserow[8]) citirt Schröder, Szukits und Pichot, die Angaben des letzteren[9]) mit 1 : 16 hält er für zu hoch berechnet. Es geht jedenfalls daraus hervor, dass wir etwas Sicheres über die Häufigkeit des Cervixcarcinoms zur Zeit nicht wissen.

Die Aetiologie ist hier wie bei allen Carcinomen dunkel; hervorgehoben wird, dass das Alter der Patientinnen erheblich höher ist als das Durchschnittsalter der an Cervixcarcinom Erkrankenden; oft beginnt es erst nach dem Climacterium, der Höhepunkt liegt im Alter von 50—60 Jahren. Diese Angabe Pichot's, die Gusserow citirt, wird durch die Berichte anderer Autoren scheinbar im Wesentlichen unterstützt, wie es ja auch kaum anders möglich ist, da Pichot's Zahlen auf einer — allerdings kritiklosen — Zusammenstellung dieser fremden (besonders englischen und französischen) Beobachtungen beruhen. Schröder lässt auffallend viel Nulliparae von Corpuscarcinom befallen werden und hebt auch dies als einen wichtigen Unterschied vom Krebs des Mutterhalses hervor. Dies darf natürlich nur als Durchschnitt gelten, daher würden Ausnahmen

---

[1]) Zeitschr. der Ges. der Wiener Aerzte 1857.
[2]) Citirt bei Köhler, Krebs und Scheinkrebserkrankungen.
[3]) Gazette médicale de Paris 1857, Nr. 41.
[4]) Traité prat. des maladies carcinomes. Paris 1851, S. 219.
[5]) Prager Vierteljahrschr. 1853, II, S. 4.
[6]) a. a. O.
[7]) Schröder, Handb. d. Krankh. d. weibl. Geschlechtsorg. IV. Aufl. S. 295.
[8]) a. a. O. S. 223.
[9]) Thèse de Paris 1876.

wie die von Chiari[1]) (siehe unten) beobachteten Fälle erlaubt sein; letzterer fand directen Zusammenhang mit dem Puerperium.

Die Anatomie ist im Wesentlichen noch nicht sicher festgestellt, wie aus den folgenden Citaten sich ergeben dürfte. E. Wagner[2]) sagt, dass am häufigsten die inneren Schichten des Uterus allein oder vorzugsweise erkranken und nur selten auch die äussern carcinomatös werden. Doch schon wenige Jahre später finden wir bei G. Veit[3]) die Beschreibung, dass der Krebs hier häufiger in Form einer diffusen Infiltration, als in Form umschriebener Knoten auftritt; die Uterushöhle kann durch die Wucherungen stark ausgedehnt werden, es können sich aber auch kolossale Krebsknoten in ihrer Wandung bilden.

Simpson[4]), der eine relativ grosse Erfahrung über Körpercarcinom hat, lässt drei Formen zu, die mehr weniger breitbasigen, rundlichen, schwammigen Excrescenzen, die einfache krebsige Verschwärung und die weiche oder markige Infiltration der Wand ohne Betheiligung der Uterushöhle.

Ebenso giebt Courty[5]) an, dass das Carcinom zweifellos von der Schleimhaut entstehen kann, es kommt aber auch der parenchymatöse Krebs vor, dieser kann „scirrhös oder encephaloid“ sein, er kann analog einem Fibroid sich in einer Wand entwickeln und ebenso wachsen, auch kann es zu Ulcerationen kommen und zwar dann meist nach der Uterushöhle hin. Der Uebergang von Fibroid in Carcinom wird von ihm mehr erwähnt als behauptet, er lässt diese Angelegenheit in suspenso.

Unter den Anatomen sind die Angaben von Klebs[6]) gerade über das Corpuscarcinom etwas unsicher. Als ihr Muttergewebe betrachtet er die Uterindrüsen; am ehesten scheinen ihm diese Formen aus Polypen oder reichlicher drüsiger Entwickelung hervorzugehen oder bei Inversion der Gebärmutter auf der blosgelegten freien Fläche der Uterinhöhle zu entstehen. Bei Besprechung des „infiltrirten“ Krebses des Scheidentheils giebt er an, dass, wenn diese Form nach oben fortschreitet, eine Art entsteht, die man vielfach

---

[1]) Oesterr. med. Jahrbücher 1877, Nr. 3.

[2]) a. a. O.

[3]) Krankheiten der weiblichen Geschlechtsorgane. 2. Aufl. S. 433.

[4]) Selected obst. and gyn. Works. Edinb. 1871, S. 764.

[5]) Traité pratique des maladies de l'utérus. Paris 1872, S. 1012 ff.

[6]) Handbuch der pathologischen Anatomie. 1873. 4. Lief. S. 869 ff.

als Carcinom des Körpers bezeichnet hat. Es entstehen dann Knoten in der Muskelsubstanz, die ihren Ausgangspunkt meist von der Gegend des inneren Muttermundes nehmen. Er scheint anzunehmen, dass von hier aus gleichzeitig Cervix und Corpus afficirt wird, spricht sich aber darüber nicht sicher aus, wie weit er auch diese Art als primär möglich ansieht.

Klob lässt das Carcinom meist näher dem inneren Muttermund, als dem Fundus entstehen; geht es vom Muttergrund aus, so ist es meist polypös und neigt zu Gangränescenz. Er beschreibt als Rarität einen Fall, den er für die Möglichkeit der Umwandlung eines Myoms in Carcinom als beweisend ansieht. (Siehe jedoch unten.)

Birch-Hirschfeld[1]) hält die Entstehung des Uteruskörperkrebses aus Drüsen für wahrscheinlich, jedenfalls handelt es sich nach ihm stets um Cylinderzellenkrebs.

Waldeyer[2]) hat primäre Carcinome des Uteruskörpers nicht beobachtet.

Von den Engländern schliessen sich die meisten Simpson an, doch scheint uns unter ihnen besonders Duncan noch erwähnenswerth. Er hält nämlich praktisch den Unterschied zwischen Sarcom und Carcinom für unwichtig; es liegt sehr nahe anzunehmen, dass ihm die aus mikroskopischen Untersuchungen stammenden Fortschritte noch nicht recht begründet, fast wie wissenschaftliche Spitzfindigkeiten erscheinen[3]).

Für uns sind dann natürlich seine Resultate auch nicht ganz von dem Verdacht frei, dass es in einzelnen seiner Beobachtungen sich um Sarcom gehandelt haben dürfte. In seinen clinical lectures

---

[1]) Lehrb. der path. Anatomie S. 1145.

[2]) Virchow's Archiv Bd. 55, S. 111.

[3]) Er sagt: I come now to other forms of cancer of the body of the womb cancer of the interior of the body of the womb. I have just mentioned to you cases of ordinary (medullary) cancer of the uterus projecting into its cavity. When this happens you have to keep in view the distinction recently made between the fibrous and the epithelial cancers, between sarcoma and common cancer. A sarcoma of the uterus has nearly the same clinical history as ordinary malignant diseases such as I have been describing. Sarcoma is a malignant disease, only its progress seems to by generally a little slower than that of the ordinary forms of cancer and it seems to be in a slight degree more amenable to treatment by removal. But really this distinction of cancers is to recent to have been followed out in its practical details.

findet sich über Sarcoma uteri kein Abschnitt; wie weit er selbst sie klinisch identificirt, muss zweifelhaft bleiben. In dem Westschen Lehrbuche, an dessen neuester Auflage Duncan mitarbeitete, findet man über Sarcom bei den Fibroiden einige zweifelhafte Krankengeschichten, die die Autoren selbst eventuell für Adenome des Uterus halten. West unterscheidet beim Corpuscarcinom die infiltrirten Formen mit erheblicher Vergrösserung des ganzen Organs von den polypösen.

Barnes hält das Corpuscarcinom nicht für so selten, wie man allgemein angiebt; es handelt sich dabei meist um Medullarcarcinome und man findet auf der Schleimhaut meist breitbasige Polypen. Der Körper der Gebärmutter ist meist verkürzt, der Cervicalcanal in den meisten Fällen, wenigstens in Narkose durchgängig.

Relativ selten findet sich, wie bei Tait, die Angabe, dass das Carcinom hier stets „epithelialen" Ursprunges sei.

Von den deutschen Gynäkologen lässt Schröder in der neuesten Auflage seines Lehrbuches dasselbe von der Schleimhaut ausgehen, als breitbasige polypöse Neubildung oder als diffuse Infiltration der Mucosa; die primäre Entwickelung von Knoten (die er früher als circumscripte Bildungen im Parenchym mit Neigung zum Durchbruch nach innen oder aussen für eine der Formen des Krebses hielt) lässt er jetzt zweifelhaft erscheinen.

Aehnlich spricht sich Winckel aus; er hält den Schleimhautkrebs, der diffus die Muskulatur infiltrirt und den polypösen (letzteren als Adenocarcinom) für möglich; bestimmte Angaben über „den parenchymatösen Krebs" kann er nicht machen und schliesst sich in dieser Beziehung Klebs an (siehe oben). Er stellt — unserer Meinung nach mit Recht — die Forderung, dass nur durch Sectionen oder sonstige genaue Untersuchung bestätigte Fälle für weitere Arbeiten verwerthet werden.

Gusserow lässt am häufigsten die infiltrirte oder parenchymatöse Form vorkommen; bei ihr handelt es sich um mehr weniger zahlreiche isolirte rundliche Knoten; so können grosse kugelige Geschwülste in der Uterussubstanz sich bilden, die dieselbe ähnlich wie Fibroide auftreiben, aber immer glatt an ihrer Oberfläche bleiben; seltener handelt es sich um Schleimhautkrebse, die polypös oder diffus von den Drüsen ausgehend in die Uterushöhle hineinwachsen. Für diese Art führt er als Beweise Breisky's und unseren Fall an. Wir könnten die Zahl der Autoren noch vermehren; doch würden

wir kaum andere originale Ansichten zusammenstellen können und begnügen uns mit der angeführten Zahl, aus der ja hervorgeht, dass Wagner's Angabe, die inneren Uterusschichten seien die betheiligten, nicht allzu viel Beachtung gefunden hat; nur die Anatomen neigen zur Behauptung, dass die Schleimhaut die wesentliche Ursprungsstätte sei, doch lassen auch sie meist Zweifel hieran zu. Sehr verbreitet bei den Gynäkologen ist die Ansicht, der Gebärmutterkrebs trete als infiltrirter in Knotenform oder als Schleimhauterkrankung auf. Als ausnahmsweise Art der Entstehung bleibt Klob's unten zu erörternder Fall vom Uebergang eines Myoms in Carcinom stehen, ja Virchow[1]) selbst hält diese Art der Entstehung nicht für unmöglich.

Ueber die übrigen Punkte der Pathologie lässt sich das literarische Resumé sehr kurz fassen: die Diagnose soll man nach Simpson auf verschiedene Weise stellen können; der reichliche wässerige Ausfluss und die auf keine Weise zu stillenden Blutungen müssen den Verdacht nahe legen; die Sonde soll dazu dienen, den fremden Körper in der Uterushöhle zu fühlen; kleine Stücke, die abgehen oder ausgekratzt werden, können direct die Diagnose mikroskopisch stellen lassen, der Pressschwamm lässt den Finger direct die malignen Wucherungen fühlen. Endlich hebt er als wichtiges diagnostisches Zeichen periodische Schmerzen hervor, die oft tagelang hintereinander zu denselben Stunden sich einstellen. Auch die anderen Autoren stimmen damit überein: Blutung, Ausfluss[2]), Schmerz und Cachexie sind die Zeichen, die ein Carcinom des Corpus uteri vermuthen lassen; die Sicherheit der Diagnose wird erst gegeben, wenn es auf den Cervix übergreift oder wenn letzterer, den Finger durchlassend, die Wucherung dem Gefühl zugänglich macht.

Therapeutisch ist bis zu Freund's Operation nur äusserst selten etwas Energisches vorgenommen worden. In einzelnen Fällen wandte man die Curette oder den scharfen Löffel an, um die wuchernden Massen zu entfernen; doch dass auch Schaden hiedurch entstehen, dass die morsche Wand des Uterus durch dasselbe perforirt werden könne, bewies Spiegelberg's Fall (siehe unten),

[1]) Virchow, Geschwülste. III. S. 121 und 211, 212.

[2]) Einzelne Gynäkologen lassen den Ausfluss einen charakteristischen Gestank haben und wagen ohne Section, ohne weiteren Befund als den der intacten Portio, allein auf ihre Geruchsempfindung hin die Diagnose Krebs des Uteruskörpers zu stellen!

und daher wurde wieder eine gewisse Scheu vor dem Instrument hervorgerufen.

In den meisten Fällen brachte die Auslöffelung Linderung der Schmerzen und der Blutungen; doch ist selbstverständlich eine dauernde Heilung bisher nicht dadurch erreicht worden. Der rationelle Gedanke, das ganze erkrankte Organ zu entfernen, ist erst in systematischer Weise durch Freund's Operation ausführbar geworden; sie ist bei Carcinoma corporis uteri bisher einigemal versucht worden, doch ist eine Erörterung in der Literatur über ihren Werth noch nicht möglich gewesen, weil die Zahl der einzelnen Beobachtungen noch eine zu geringe war.

Vorstehende Angaben aus der Literatur ergeben vor Allem, dass die Differenzen über die Lehre vom Corpuscarcinom ziemlich erheblich sind; die Kenntnisse, soweit sie sicher begründet werden, müssen ziemlich geringe genannt werden. Es ist daher der Versuch gewiss berechtigt, unser Wissen hierüber etwas zu erweitern.

Wir beginnen die Beschreibung der von uns gesehenen Fälle mit zwei Präparaten, die sich in der Sammlung des hiesigen pathol. Instituts der Charité befinden — für die Erlaubniss, dieselben betrachten zu dürfen, sind wir Herrn Geheimrath Virchow zu grossem Dank verpflichtet.

Das eine derselben stellt einen kleinwallnussgrossen Polypen dar, der von der hinteren Wand des Corpus uteri mit einem dünnen Stiel entspringt; ein durch ihn gelegter Schnitt zeigt, dass die krebsige Infiltration etwas in die Wand hineingeht, aber nirgends weit die eigentliche Insertion überschreitet. Einer mikroskopischen Untersuchung waren wir überhoben; Virchow's eigene Hand hatte die Diagnose „Polypus adenocarcinomatosus" geprüft und dem Präparatenglas angeschrieben.

Das zweite Präparat hat Herr Dr. Grawitz genau mikroskopisch geprüft und als Drüsencarcinom erkannt; er hat uns gütigst eine Skizze des Präparates überlassen (Taf. I, Fig. 2).

Dasselbe stammt von einer auch in der Dissertation von Dybowski[1]) unter Nr. 52 erwähnten Frau, die an Endocarditis ulcerosa starb. Als

[1]) Berlin 1880.

Nebenbefund ergab sich Prolapsus vaginae, Elongatio colli uteri, Carcinoma corporis uteri, Myomata uteri subperitonealia etc. Es handelt sich um eine circumscripte Erkrankung der Schleimhaut, die peripher nach dem Peritoneum zu wachsend in der Muskulatur einen mit der ursprünglichen erkrankten Stelle zusammenhängenden mehrlappigen Knoten gebildet hat. Das Peritoneum ist noch nicht erreicht, ebensowenig zeigen sich Veränderungen an den subperitonealen Myomen.

Unser drittes Präparat stammt ursprünglich aus dem Elisabethkrankenhaus; es wurde von Herrn Sanitätsrath Lehnerdt in der geburtshülfl. gynäk. Gesellschaft vorgelegt und zur Untersuchung uns gütigst überlassen.

Der Uterus zeigt eine Länge von 8 Ctm., der Cervix ist $2^1/_2$ Ctm. lang, die Lippen sind kurz, leicht atrophisch und eingezogen. Die Innenseite des Cervix zeigt einzelne Palmae plicatae. Entsprechend dem innern Muttermund beginnt mit ganz scharfem Rande eine grosse Höhle, die der des Uteruskörpers, der stark erweitert ist, entspricht. Sie ist mit knolligen, warzigen, zum Theil zottigen Massen austapezirt, dieselben entspringen zum Theil pilzförmig von der Schleimhaut; sie lassen die hintere Wand ziemlich frei, nehmen aber die vordere ganz ein. Die Uterusmuskulatur ist überall stark verdünnt, oft ist die ganze Uteruswand kaum $^1/_2$ Ctm. dick. Die Uterusanhänge sind normal, der Peritonealüberzug des Organs ist vollständig glatt.

Die mikroskopische Untersuchung ergab deutlich die krebsige Natur der Veränderungen, die Formen entsprachen im Wesentlichen dem Drüsencarcinom, doch war ein deutlicher Uebergang von Drüsen in Krebsknoten nicht mehr nachweisbar.

Als vierten Fall reihen wir den oben erwähnten schon veröffentlichten an [1]).

Es handelte sich um eine 57 Jahre alte Frau, die 4 Mal spontan geboren hatte und seit 10 Jahren nicht mehr menstruirte. Seit 2 Jahren litt sie an Blutungen und erheblichem Ausfluss. Im äusseren Muttermund lag die Spitze eines Polypen, der sich in die Uterushöhle hinauf verfolgen liess; er ging breitbasig vom Fundus aus, die Innenfläche des Cervicalcanals, sowie der untere Abschnitt des Uterus zeigte sich unverändert. Am nächsten Tage war der im unteren Ende gangränöse Polyp verschwunden und nur von der Basis am Fundus konnten Reste abgeschabt werden, die mikroskopisch sehr deutlich den Uebergang von Adenom in Carcinom zeigten. Einzelne Theile waren hauptsächlich zusammengesetzt aus dichten,

[1]) J. Veit, Zeitschrift für Geb. und Gyn. I. S. 467.

nur durch wenig Bindegewebe von einander getrennten drüsigen Schläuchen, die oft ein deutliches Lumen hatten und normale Utriculardrüsen an Grösse übertrafen. Das Cylinderepithel derselben bestand aus feinen pallisadenförmigen, dicht aneinander liegenden schmalen Zellen mit einem Kern. Auf andern Schnitten lagen unten neben diesen Drüsen vollkommen solide, aus grossen epithelialen Elementen zusammengesetzte Zapfen, die sich scheinbar unabhängig zwischen die Drüsen einschoben. An noch anderen Stellen finden sich die Drüsenlumina vollgestopft mit verschiedenen epithelialen Elementen, während wandständig noch Cylinderepithel sichtbar ist. An einzelnen Drüsen mit scheinbar papillären Fortsätzen ins Innere wird das Epithel stellenweise durchsichtiger, die Cylinderzellen werden breiter, die Kerne gröser, an anderen Stellen sieht man deutlich polymorphe, durch Wucherung vermehrte Epithelien, die zapfenartige epitheliale Massen bilden.

Patientin ging wenige Monate darauf unter wiederkehrenden Blutungen zu Grunde.

Der folgende Fall (5) ist ein auch operativ nicht uninteressanter.

Frau L., zur Zeit 60 Jahre alt, stellte sich uns am 6. August 1878 in der gynäkologischen Poliklinik vor; sie war seit dem 14. Jahr menstruirt, hatte zweimal geboren, war stets gesund gewesen. Seit 7 Jahren war die Menopause eingetreten; von dieser Zeit an litt sie an starkem Ausfluss; vor 3 Jahren traten Blutungen ein, deren erhebliche Zunahme sie uns zuführte. Bei der Untersuchung ergab sich bei senil veränderter Scheide der Scheidentheil ganz klein mit engem äusseren Muttermund, der Gebärmutterkörper war retroflectirt, vergrössert und nicht aufzurichten. Die Sonde zeigte eine Verlängerung der Höhle auf 11 Ctm. und liess Unebenheiten in derselben fühlen. Da ein Grund für die Blutungen nicht recht aufzufinden war, — denn man konnte doch bei der alten Frau die Retroflexio allein nicht für dieselben verantwortlich machen wollen, — wurde ein Stückchen mit dem scharfen Löffel aus der übrigens weiten Uterushöhle ausgekratzt und auf Grund der mikroskopischen Untersuchung die Diagnose auf Drüsenkrebs des Uteruskörpers gestellt. Die dem blossen Auge warzig erscheinenden, fast gelatinösen Massen zeigten nämlich im Stroma sehr zarte grosse, mit grossem Kern versehene, stellenweise verfettete Zellen; Drüsen lagen dicht bei Drüsen mit grösserem und kleinerem Lumen; die Epithelzellen der letzteren nahmen mit eintretender Mehrschichtigkeit einen anderen Charakter an, mehrfach fanden wir deutlich Plattenepithelien; auch sonst zeigte sich grosse Polymorphie der Epithelien. Die Drüsen sind oft nicht mehr einfache Schläuche, sondern ihr Lauf wird complicirt durch Ein- und Ausstülpungen nach verschiedenen Richtungen. Genauere Untersuchung in Narkose liess feststellen, dass der Uterus etwas

beweglich war, dass sich aber beim Versuch, ihn aufzurichten, straffe Falten an seiner hinteren Wand und besonders rechts anspannten, doch konnten secundäre Ablagerungen in Knötchenform nirgends nachgewiesen werden; es wurde daher die Exstirpation des ganzen Uterus beschlossen. Die Operation wurde nach Freund am 30. August 1878 von J. Veit ausgeführt, nachdem abermalige Auskratzung mit absoluter Sicherheit den dem obigen identischen mikroskopischen Befund ergeben hatte. Unter den bekannten antiseptischen Cautelen der Berliner gynäkologischen Klinik wurden nach Incision der Bauchdecken die Adhäsionen an der hinteren Wand des Uterus gelöst und es gelang bald, denselben aufzurichten. Links musste die ihm adhärente mässig hydropische Tube und das Ovarium getrennt, rechts eine strangförmige Adhäsion unterbunden werden. Das Corpus uteri wurde dann mit einer Fadenschlinge durchstochen, wobei einzelne kleine markige Partikel aus der Stichwunde hervorquollen. Die Reposition der Därme in das Epigastrium gelang nicht und mussten sie daher in ein Carboltuch eingeschlagen herausgepackt werden. Die Anlegung der Freund-schen Ligaturen, das Durchschneiden des Peritoneum und der Scheide, sowie die seitliche Auslösung des Uterus gelang ohne erhebliche Schwierigkeiten. Ein Thrombus, der sich im Ligamentum latum rechterseits gebildet hatte, machte neue Anlegung der untersten Ligatur und Umstechung des breiten Mutterbandes rechts nothwendig. Nach Reinigung der Bauchhöhle wurden dann die Nähte durch das Peritoneum und die Scheide gelegt, die Knoten in der Bauchhöhle geschlossen, die Därme reponirt und die Bauchnäht in gewöhnlicher Weise angelegt, ein Lister'scher Verband bedeckte dieselbe.

Der Verlauf nach der Operation war zuerst ganz ungestört, erst am 4. Tage stellten sich Temperatursteigerungen ein, die bis zum 14. anhielten. Beunruhigende Symptome traten jedoch im ganzen Verlauf nicht ein und konnte Patientin mit gut geheilter Bauchwunde am 27. September e. a. entlassen werden. Um den oberen Theil der Scheide fühlte man damals eine harte Infiltration, die sich einem peritonealen Exsudat analog verhielt.

Im November 1878 konnten in der etwas auseinanderweichenden Scheidennarbe einzelne Fäden durchgefühlt werden; das Exsudat war übrigens kleiner geworden. Im Januar 1879 traten von neuem Blutungen ein, als deren Ursache, da das Exsudat sich nicht vergrössert hatte, kein Recidiv, sondern die nur mit dünner Schicht bedeckten Granulationen im Scheidengewölbe angesehen wurden. Doch blieb grosse Neigung zu Blutungen bestehen und schon Mai 1879 liess sich ein Wachsen des Tumors um das Scheidengewölbe nachweisen. Derselbe blieb bis August 1879 stationär; dann aber traten erneute Blutungen auf und die Auskratzungen der Granulationen von der Scheide aus ergaben deutlich, dass es sich um ein Recidiv handelte, dem Patientin unter fortdauernden Blutungen und fort-

schreitender Cachexie am 28. Februar 1880, also 1½ Jahr nach der Operation erlag; inzwischen waren einmal die bedrohlichen Zeichen der Urämie dagewesen, doch vorübergegangen.

Bei der Section fand sich ein grosses Recidiv in der Narbe, das die Blase an zwei Stellen perforirte, nach oben mit zahlreichen Darmschlingen verwachsen war; der obere Theil der Bauchhöhle war frei, die Adhäsionen im kleinen Becken hatten den Tumor ganz abgekapselt.

Wie weit für das Entstehen des Recidivs die beim Anstechen des Uterus herausquellenden Massen und die directe Infection des unteren Bauchfellabschnittes durch dieselben als Ursache anzusehen ist, muss dahingestellt bleiben; uns scheint dies Moment jedenfalls erheblich der Berücksichtigung werth und würden wir künftig die Verletzung des Uterus entschieden vermeiden; Freund selbst hat übrigens deshalb auch seine Balkenzange zum Fassen des Organs angegeben.

Der exstirpirte Uterus (Taf. I, Fig. 1) zeigt eine Länge von 9,5 Ctm.[1]); der Cervix ist 2,5 Ctm. lang, letzterer ist vollständig gesund, auch die mikroskopische Untersuchung lässt nichts Abnormes entdecken. Dicht über dem inneren Muttermund beginnen polypös, in die Uterushöhle hineinragend grosse zottige radiär angeordnete Massen, die an einzelnen Stellen mehrere Centimeter dick sind. Die Grenze gegen die Muskulatur ist vollkommen scharf, die Muskelsubstanz ist aber an der vorderen Wand dünner (kaum 1 Ctm.) als an der hintern (über 1 Ctm.), am Fundus ist sie nur 0,3 Ctm. stark. An der peritonealen Oberfläche sind verschiedene ältere Adhäsionen vorhanden.

Es würde nur eine Wiederholung sein, wollten wir das Resultat der mikroskopischen Untersuchung hier anführen, so genau stimmt es mit der oben gegebenen der kleinen ausgekratzten Stücke.

6) Frau H. suchte am 16. Juli 1877 die Poliklinik auf; sie war 51 Jahre alt, seit dem 21. Jahr menstruirt, hatte einmal abortirt, seit dem 42. Jahr fehlte die Regel. Seit ihrer zweiten Verheirathung vor einem halben Jahre leidet sie an unregelmässigen Blutungen, nachdem schon 2 Jahre lang Leib- und Kreuzschmerzen bestanden hatten. Bei der Untersuchung fand sich der Cervix intact, der Uteruskörper erheblich vergrössert etwa in der Grösse einem 3 Monate schwangeren entsprechend, der Cervicalcanal, der innen glatt war, war durchgängig; der Finger fühlte im Corpus schwammige Massen, die besonders hinten und rechts zu sitzen

---

[1]) Hierbei wie bei allen ferneren Maassen ist Schrumpfung durch Alcohol zu berücksichtigen.

schienen. Diese wurden in Narkose am folgenden Tage ausgekratzt und Eisenchlorid in den Uterus eingespritzt. Die mikroskopische Untersuchung des Ausgekratzten liess die Diagnose auf Drüsenkrebs des Uterus stellen.

Schon Anfang September stellten sich erneute Blutungen ein, die wiederholtes Auskratzen nöthig machten und wurden bis Mai 1878, wo Patientin sich der Beobachtung entzog, die Zwischenräume zwischen zwei Auskratzungen stets kürzer.

7) Am 10. September 1878 kam eine Gräfin M. zur Untersuchung; sie war 60 Jahre alt, hatte mehrfach geboren, seit dem 50. Jahre cessirten die Menses; im Laufe des Jahres 1877 kam es zu seitdem stets zunehmenden Blutungen. Im äusseren Muttermund fand sich ein kleiner Schleimpolyp, der entfernt wurde; bei seiner Untersuchung zeigte er leicht papilläre Erhabenheiten, seine Oberfläche war mit Cylinderepithel bedeckt, das Bindegewebe war sehr zellenreich. Da die Blutungen andauerten, wurde der vergrösserte Uterus, dessen genaue Palpation durch sehr starken Panniculus erschwert war, zur Untersuchung, zum Theil auch therapeutisch ausgekratzt. Die dabei entfernten Theile waren mürbe, bröcklich, weich, daneben auch härtere Stückchen. Bei der mikroskopischen Untersuchung zeigten sich die letzteren aus sehr dicht liegenden Drüsen zusammengesetzt mit kaum nachweisbarem Zwischengewebe, das Cylinderepithel war schmal und lang. In den mürberen Stücken sind die Drüsenformen verschwunden und grosse Epithelmassen an ihre Stelle getreten; als Uebergang sieht man deutlich die Cylinderepithelien mehrschichtig werden, dabei tritt Polymorphie der Zellen ein: durch diese peripher entstehende Epithelwucherung bilden sich in den Drüsen centrale Lücken und so die sich vergrössernden Epithelknoten.

Patientin verweigerte die vorgeschlagene Radicaloperation, sie starb im Juli 1879 unter erneuten Blutungen.

Sehr grosse Aehnlichkeit mit diesem bietet unser achter Fall.

Frau Dr. G., 62 Jahre alt, hat 5 Mal geboren, ihre Menses cessirten seit dem 50. Jahr. Seit $^3/_4$ Jahren hat sich starker Ausfluss eingestellt, dem manchmal Blut beigemischt ist. Neben starker seniler Colpitis fand sich bei engem äusseren Muttermund der Uterus stark vergrössert. Ein halbes Jahr später kam sie abermals wegen andauernder Blutungen. Es wurden einige kleine Stücke ausgekratzt, deren mikroskopische Betrachtung deutlich normales Drüsengewebe, daneben aber Partikel mit grossen Massen von epithelialen Elementen in Drüsenform ergab; das interglanduläre Gewebe ist in grosse und grosskernige Zellen verwandelt.

Patientin verweigert jede Operation. Tod $^1/_2$ Jahr später.

9) Fräulein L. wurde zuerst November 1878 untersucht; sie war damals 56 Jahre alt, früher stets gesund gewesen, hatte nie geboren, ihre Menopause trat im 50. Jahr ein. Im Frühjahr 1878 traten neuerdings Blutungen auf, die sich häufig wiederholten. Bei intactem Hymen fand

sich der Uterus vergrössert; auf dem Fundus sass ihm ein kleines Fibroid auf, dasselbe war kurz gestielt. Der äussere Muttermund war sehr eng. Nachdem derselbe eingeschnitten, drang ein scharfer Löffel mit Leichtigkeit in die Uterushöhle hinein und beförderte, indem sehr energisch allseitig die Wand abgekratzt wurde, dicke, weiche, beim Einschneiden sehr mürbe erscheinende Massen heraus. Dieselben zeigen sich mikroskopisch aus dichten Knäueln von Drüsen zusammengesetzt, deren Wand sich aus- und einbuchtet und deren Wandepithelien zum Theil starke Wucherung zeigen, zum Theil so, dass das Lumen dadurch verengt wird; das Bindegewebe ist zellenreich.

Die daraufhin gestellte Diagnose konnte nicht sofort durch die Operation bestätigt werden, da die Patientin dieselbe verweigerte.

Erst im Februar 1880, also $1^1/_2$ Jahr nach der ersten Auskratzung, stellten sich erneute Blutungen ein und ergab sowohl die gynäkologische Untersuchung, als auch die mikroskopische Prüfung des Ausgekratzten dasselbe wie früher. Daraufhin wurde am 3. März 1880 der Uterus in der Weise von Herrn Professor Schröder entfernt, dass er oberhalb des inneren Muttermundes ihn abschnitt, nachdem seitlich die breiten Mutterbänder in zwei Partien abgebunden waren. Nach Entfernung des Uteruskörpers sammt den daran sitzenden Fibroiden, Ovarien und Tuben excidirte er von oben die Schleimhaut des Cervicalcanals und nähte dann in derselben Weise wie bei der Myomotomie die vordere Wand des Peritoneum an die hintere mit tiefen, die Muskulatur mitfassenden und oberflächlichen Nähten. Patientin überstand die Operation gut und hat im weiteren Verlauf nicht gefiebert, sie ist zur Zeit recidivfrei.

Der obere Theil des Uterus ist 4 Ctm. lang; davon kommen allein 0,6—0,7 auf die Dicke des Fundus. Die Wand des Corpus ist 1,1—1,2 Ctm. dick. Die Innenfläche zeigt sich nur leicht uneben, zum Theil ist sie ganz glatt, weisslich derb. An letzteren Stellen liegt mikroskopisch direct die Muskulatur ohne Schleimhautbedeckung bloss; an anderen, aber sehr wenigen Stellen liegen hie und da auf der Muskulatur einige wenige epitheliale Elemente. An noch anderen Stellen, an denen für das blosse Auge kleine Rauhigkeiten und zottige Auswüchse zu bemerken sind, lässt sich deutlich carcinomatöse Entartung nachweisen, oft noch Reste mit der Möglichkeit des Nachweises drüsiger Entstehung. Das Gewebe ist dabei sehr gefässreich, kleinzellig infiltrirt, die epithelialen Elemente sind polymorph.

Die Ovarien sind atrophisch; rechts sitzt dem Corpus uteri ein kleinpflaumengrosses subseröses gestieltes Myom auf, das sich zum Theil in ziemlich starker Verkalkung befindet.

Die Schleimhaut des Cervix ist normal.

Die Beschreibung der Uterusinnenfläche ist insofern interessant, als sie uns zeigt, wie gründlich man mit dem scharfen Löffel

(wenigstens stellenweise) das degenerirte Gewebe entfernen kann (siehe unten).

10) In letzterer Hinsicht ist diesem Fall ein uns vom Herrn Collegen Martin zur Untersuchung übergebenes und gütigst überlassenes Präparat analog.

Es stammt von einer von ihm operirten Nullipara von 36 Jahren[1]). Wir hatten am 30. Januar 1879 spontan abgegangene, ziemlich grosse Stückchen erhalten, in diesen die Epithelien der stark geschlängelten Drüsen stellenweise in erheblicher Wucherung gefunden, so dass sie zum Theil das Lumen verstopften. Martin hatte darauf den Uterus ausgekratzt und nachdem Patientin sich von dem vorher bestandenen Blutverlust etwas erholt hatte, nach Freund das ganze Organ entfernt. Der uns übergebene Uterus war stark retroflectirt, mass bis zum Fundus 8,5 Ctm.; hiervon kamen auf die Länge des Cervicalcanals 3,5 Ctm. Die Dicke des Fundus betrug 1,5 Ctm., die der Muskulatur im Corpus 1,7 Ctm. Die Innenfläche der Uterushöhle zeigt nur an der hinteren Wand mehr nach links kleine papilläre Unebenheiten, die hie und da die Grösse von kleinen Erbsen zeigen; die vordere Wand ist vollkommen glatt. Mikroskopisch zeigten die noch vorhandenen Wucherungen den deutlichen Bau eines drüsigen Carcinoms; die Begrenzung gegen die Muskulatur ist scharf und geht die Veränderung überhaupt nicht tief.

11) Frau Sch. kam am 23. October 1876 zur Untersuchung; sie war damals 57 Jahre alt, hatte einmal vor 30 Jahren geboren, vor 7 Jahren cessirten die Menses, seit 1 Jahre besteht Fluor, seit 8 Monaten Blutungen.

Im Muttermund lagen Schleimpolypen, die abgeschnitten wurden; die Portio war sonst intact, ziemlich dick, auch der Uteruskörper nicht ganz klein, doch beweglich. Als Anfang Januar 1877 die Blutungen noch anhielten, wurde aus der dicken Portio ein Stück zur mikroskopischen Untersuchung excidirt. Der Uterus erschien prall, verdächtig und lag retrovertirt. Trotz des negativen Ergebnisses der Untersuchung des excidirten Stückes sollte die Portio möglichst hoch amputirt werden. Als der Schnitt in die Gegend des inneren Muttermundes kommt, gelangt der Finger in die ausgedehnte Höhle des Corpus, deren Wandungen weich und uneben sind. Aus ihr werden die Unebenheiten ausgekratzt. Die amputirte Portio ist normal; in dem wenig kernreichen Stroma der ausgekratzten Massen zeigen sich zahlreiche, dicht nebeneinander stehende, sich scheinbar durchflechtende Drüsen mit starker Schlängelung. Neben diesen veränderten Drüsen mit einfachem Epithel zeigen sich solche mit mehrschichtigem, dazwischen auch ganz normale.

---

[1]) Siehe Schink, Diss. inaug. Berlin 1879.

Im Januar 1878 traten von neuem Blutungen auf und machten abermalige Auslöffelung nöthig; jetzt wurden grosse papilläre Massen herausbefördert, die fast ganz verschwundenes Stroma und neben Drüsen auch dicke Epithelzapfen mit grosser Polymorphie zeigen.

Bis April 1879 cessirten die Blutungen, dann erneutes Auskratzen, das von nun an immer öfter nothwendig wurde. An eine radicale Operation konnte nicht gedacht werden wegen starker Infiltration der Anhänge.

12) Frau v. H. wurde am 28. Jan. 79 zuerst untersucht. Sie war 52 Jahr alt, hat nie geboren und leidet seit längerer Zeit an unregelmässigen Blutungen, derentwegen im Sommer 1878 von einem anderen Arzte ein Polyp am äusseren Muttermund entfernt wurde, der sich bei näherer Untersuchung als Sarcom erwiesen haben soll.

Jetzt zeigte sich der äussere Muttermund sehr eng, darüber liegt kugelig ausgedehnt der Cervix, der Körper relativ wenig vergrössert. Nach Incision des äusseren Muttermundes wird die Schleimhaut des Corpus ausgekratzt. Die Cervixwandungen waren glatt und intact. Die ausgekratzten Massen sind gallertig durchscheinend, fischfleischartig, ohne dass sich ein Saft aus ihnen ausdrücken lässt. Ueber die oft 1 Ctm. dicken, unter der Oberfläche liegenden entarteten Massen geht noch Schleimhaut mit relativ gut erhaltenem Cylinderepithel fort. Das Gewebe besteht aus stark drüsigen Wucherungen, die dicht und eng aneinander liegen, so dass nur wenig Raum für Interstitialgewebe übrig bleibt. Das Drüsenepithel befindet sich in unregelmässiger Proliferation, an einzelnen Drüsen ist das Cylinder- in mehrschichtiges epidermoidales Epithel verwandelt. Als Patientin im Januar 1880 von Neuem Hülfe sucht wegen Blutungen, ist die Umgebung des Uterus nicht mehr frei, der Cervix klafft, ist intact. Erneutes Auskratzen befördert grosse Massen heraus, die siebförmig durch grosse Durchschnitte von Gefässen erscheinen. Im mikroskopischen Bilde liegen Drüsen dichtgedrängt an Drüsen, dieselben sind gross und bestehen aus verschiedenen Formen, dabei sind auch die Epithelien in mehrschichtige umgewandelt.

13) Fräulein Rh., 55 Jahre alte Nullipara, ist seit 9 Jahren in der Menopause. Seit $^3/_4$ Jahren besteht Fluor und Blutungen, letztere haben in letzter Zeit erheblich zugenommen, gleichzeitig bestehen regelmässig wiederkehrende Schmerzanfälle von sehr grosser Intensität. Bei der Untersuchung (14. März 1879) findet sich eine virginale atrophische Portio mit kleinem äusseren Muttermund, darüber der vergrösserte Uteruskörper, die Innenfläche desselben ist rauh. Es wird ein kleines Stück aus dem Corpus ausgekratzt und die Untersuchung dieses sehr weichen mürben Präparates zeigt ein alveoläres Gerüst; in den Alveolen liegen kleine rundliche Zellen, die mit grossen Kernen versehen sind. Die Zellen sind epithelialer Natur, das Stroma selbst ist sehr grosskernig. Es wurde in Narkose festgestellt, dass der Uterus, mässig gross, leicht nach hinten geneigt lag, dass links

in dem straff gespannten Ligamentum recto-uterinum mehrere kleine Knötchen lagen, dass rechts dasselbe sich fächerförmig an die Beckenwand hin ausbreitet. Darauf hin wurde von der Exstirpation abgesehen und der Uterus gründlich ausgekratzt. Die dabei entfernten grossen mürben Massen zeigten dasselbe Bild, grosse zellige Stränge, die dicht nebeneinander liegen, epithelialer Natur sind, deren Zellen mit grossen Kernen und Kernkörperchen versehen sind. Die Schmerzen und Blutungen hörten für 2 Monate gänzlich auf, begannen dann Juni 1879 abermals und besonders waren die Schmerzen sehr erheblich, dabei wieder regelmässig zu bestimmten Tageszeiten wiederkehrend. Der Cervix fand sich Juli 1879 wie bei »Cervicalschwangerschaft« ausgedehnt, der Uteruskörper gleichfalls voll. Abermaliges Auskratzen entleerte sehr grosse Mengen mit derselben mikroskopischen Beschaffenheit wie früher.

Nachdem Patientin dann im August eine peritonitische Reizung durchgemacht hatte, stellten sich im December 1879 von Neuem dieselben Schmerzen ein; der Cervix zeigte sich in derselben Weise ausgedehnt; abermals hörten die Schmerzen auf nach energischem Auskratzen. Die mikroskopische Untersuchung ergab jetzt den Bau eines alveolären Carcinoms ohne erhaltene erkennbare Drüsenstructur. Bis Anfang Februar 1880 bestand Euphorie, dann trat Appetitmangel, Erbrechen und andere Zeichen beginnender Urämie ein und unter absoluter Anurie starb Patientin Ende Februar. Leider konnte eine Section nicht erreicht werden.

14) Frau A. Poliklinisches Journal 3295 de anno 1879, 3. Juli. Patientin ist 32 Jahre alt; seit dem 17. Jahr regelmässig menstruirt; seit einem Jahr bestehen jedoch anhaltende Blutungen. Die Portio ist klein, der Uterus dem 3. Schwangerschaftsmonat entsprechend ausgedehnt, retroflectirt liegend, mässig hart, ohne vorspringende Knollen. Am 7. Juli wird der Cervix gespalten, weil man annahm, dass an der Innenfläche desselben eine Ursache für die Blutungen sich finden würde; diese war jedoch intact und wurde deshalb die Schleimhaut des Uteruskörpers ausgekratzt. Das Ausgekratzte besteht aus dicht nebeneinander liegenden Drüsen, so dass das Stroma verloren zu sein scheint, stellenweise scheint nur ein dünnes Gefäss das ganze Stroma zu bilden. Die Drüsenepithelien sind in starker Wucherung begriffen, hie und da selbst in grosse Epithelknoten verwandelt. Am 14. Juli 1879 Laparotomie (Herr Prof. Schröder) unter den bekannten Cautelen, die Sehnen der Recti werden eingeschnitten. Der Darm konnte in der Bauchhöhle bleiben; der vergrösserte retroflectirte Uterus wurde aufgerichtet, die Vasa spermatica und uterina in der von Herrn Prof. Schröder auf der Naturforscherversammlung in Cassel vorgeschlagenen Art unterbunden und der Uteruskörper oberhalb des Cervix amputirt. Die Cervixschleimhaut wird von oben herausgeschnitten und dann der Cervixstumpf mit Peritoneum übernäht. Die Heilung erfolgte ohne jede Störung.

An dem exstirpirten Uterus befinden sich Tuben und Ovarien, links

befindet sich eine kleine Cyste des Ovarium und eine kleine Parovarialcyste. Der Stumpf des Uteruskörpers ist 7,5 Ctm. lang, die Höhle 6,3 Ctm., das Maass von vorn nach hinten beträgt 4,5 Ctm., beide Wände sind übrigens ziemlich gleich dick.

Die Höhle zieht sich leicht S förmig gekrümmt zum Fundus hin; auf der hinteren Wand oben und im Fundus liegt die Schleimhaut vertretend ein bis 1½ Ctm. dicker Knoten, während die hintere Wand unterhalb desselben (vom Knoten bis zur Amputationsstelle circa 3 Ctm. lang) mikroskopisch frei erscheint. Die vordere Wand ist fast von der Amputationsstelle ab bis zum Fundus durch krebsige Veränderungen in verschiedener Dicke eingenommen, so dass dem Knoten der hinteren Wand eine Vertiefung (geringe Mächtigkeit der Veränderungen vorn) entspricht, dagegen darunter (wo die hintere frei ist) dickere carcinomatöse Knoten (bis über 1½ Ctm. dick) an der Stelle der Schleimhaut liegen. Die Begrenzungen gegen das Parenchym sind scharf, namentlich am Spirituspräparat hervortretend durch die stärkere Schrumpfung der Muskulatur, während das krebsige weniger geschrumpft über die Schnittfläche hervortritt. Schon makroskopisch zeigen sich die veränderten Stellen zottig. Der Fundus ist dreieckig besonders nach den Tubenostien durch die Krebsmassen erweitert. Das Carcinom erscheint noch ganz circumscript; nirgends sind für das blosse Auge secundäre Affectionen zu sehen. Der aus dem Cervix ausgeschnittene Keil ist 2 Ctm. lang, von normaler Schleimhaut bedeckt, der untere Theil mit Palmae plicatae besetzt. Auch mikroskopische Untersuchung kann in Bezug auf die Grenzen der Neubildung nur das dem blossen Auge Sichtbare bestätigen.

15) Pol. 4571. Frl. S., 60 Jahre alt, ist von ihrem 12. bis 42. Lebensjahre regelmässig menstruirt gewesen. Seit zwei Jahren haben sich fortdauernde Blutungen eingestellt, neuerdings mit gleichzeitigen, zum Theil wehenartigen Schmerzen.

Bei der Untersuchung am 21. Febr. 1880 fand man den Hymen erhalten, die Portio atrophisch mit kleinem äusseren Muttermund; der Uterus lag stark vergrössert nach vorn, die Umgebungen scheinen normal, doch fühlt sich die Basis des Ligamentum latum verdickt an. Die Uterushöhle ist weit und uneben.

Auskratzung des Uterus zur mikroskopischen Untersuchung. Letztere erwies das Gewebe sehr kernreich, neben vielen grossen epithelialen Zellenmassen liegen Drüsen, die zum Theil in Hyperplasie, zum Theil in Heteroplasie sich befinden, zum Theil noch normal erhalten sind. Die aus Drüsen hervorgegangenen Zellenmassen vermischen sich mit der Umgebung so, dass die Grenzen, die sonst an den Drüsen deutlich waren, nicht mehr wahrzunehmen sind; hie und da zeigen sich Drüsen, deren eine Hälfte erhalten, deren andere degenerirt ist. Patientin verweigert die Uterusexstirpation.

16) Frau J. Pol. 4627. Patientin ist 48 Jahre alt, war seit dem 17. Jahr in unregelmässigen Pausen meist mit Schmerzen menstruirt, gebar 4 Mal, zuletzt vor 16 Jahren; die Menses haben noch nicht cessirt. Ihre Klagen bestehen im Wesentlichen in Leib- und Kreuzschmerzen. Bei der ersten Untersuchung am 2. März 1880 ergab sich die Portio gross und verdickt, der Muttermund leicht geöffnet, der Uteruskörper stark und unregelmässig vergrössert, mit knolligen Tumoren besetzt. Die erste Annahme, dass es sich um Myome handle, erwies sich nicht als richtig; denn am 1. Mai 1880 kam Patientin über Blutungen klagend zur Klinik; es fand sich die Portio verstrichen, der Muttermund so geöffnet, dass der Finger in den Cervicalcanal (nicht ohne Mühe) eindringen und aus demselben die in ihm liegenden weichen bröckligen Massen entfernen konnte. Die mikroskopische Untersuchung dieser dem blossen Auge fischfleischartig, zart und blass aussehenden Partikel ergab neben regenwurmartig in Knäueln sich zusammendrängenden Drüsen solide Epithelstränge und zwischen beiden Formen Epithelanhäufungen, die in der Mitte noch ein Lumen zeigen, auch an der Peripherie mit Cylinderepithel besetzt sind. Dabei war das interstitielle Gewebe sehr stark kleinzellig infiltrirt. Bei genauerer Untersuchung in Narkose fand sich, dass rechts neben dem Uterus und mit ihm eng verbunden ein faustgrosser Tumor lag, dass hinter ihm und besonders rechts starke Infiltration vorhanden war. Der in den Cervix eindringende Finger fand die Wandungen desselben ganz intact, in seiner weiten Höhle liegen bröcklige Massen, die in der Uterushöhle fest der Wand anhingen.

Die mikroskopische Untersuchung derselben ergab ein gleiches Resultat; von einer Radicaloperation wurde im Hinblick auf die Infiltration nach rechts vom Uterus Abstand genommen.

17) Frau P., 55 Jahre alt, hat 7 Mal, zuletzt vor 15 Jahren, geboren, seitdem haben die Menses cessirt. Seit anderthalb Jahren bestehen Blutungen, nachdem schon längere Zeit Fluor vorausgegangen war. 2. April 80: Die Portio ist mit der Scheidenwand verklebt, der Uterus darüber vergrössert. Der Finger dringt in Narkose durch den äusseren Muttermund, der auseinander weicht, hindurch, auch der Cervicalcanal giebt nach und im Corpus fühlt der Finger die Höhle weit, höckerig, uneben. Die ausgekratzten Stückchen ergeben krebsige Entartung der Innenfläche des Uterus.

Da die Parametrien frei waren, sollte die Uterusexstirpation gemacht werden; doch bekam Patientin nach einer Uterusausspülung erhebliche peritonitische Erscheinungen, möglicherweise in Folge von Perforation der Uteruswand, am 1. Mai 1880 erlag sie denselben; doch konnte eine Section nicht erreicht werden.

18) Frau T. (20. April 80), 60 Jahre alt, Nullipara, die seit dem 50. Jahr nicht mehr menstruirt war. Seit einem halben Jahre bestehen Blutungen, die seit einem Vierteljahr von heftigen Schmerzen begleitet sind.

Der Muttermund war eng; über dem ziemlich langen Cervix lag der vergrösserte Uteruskörper mit freien Anhängen und weiter Höhle. Die Aussenseite des Uterus war kleinhöckrig.

Ein linsengrosses ausgekratztes Stückchen erwies sich als aus dicht gedrängten, fast ohne Stroma verbundenen Drüsenknäueln bestehend. Bald wurde eine gründliche Auskratzung des Uterus vorgenommen. Die Stückchen sind ziemlich hart, neben normalen, nur wenig veränderten Drüsen liegen vergrösserte, oft sehr lange, an denen zum Theil das Cylinderepithel erhalten ist, während an der gegenüberliegenden Wand und im Gewebe Wucherung und Degeneration in polymorphe Zellenmassen epithelialer Natur beginnt. An andern Stellen finden sich statt der Drüsen solide Carcinomknoten.

Eine Radicaloperation wurde verweigert.

19) Frau B. Pol. 5329. 1. Juli 1880. Patientin ist 65 Jahre alt, sie menstruirte zuerst mit 20 Jahren, hat 3 Aborte durchgemacht, den letzten vor 28 Jahren. Mit 55 Jahren cessirten die Menses. Seit 4 Jahren bestehen wässerige Absonderungen, die oft mit Blut vermischt sind. Seit kurzer Zeit sind Schmerzen dazu gekommen. Es fand sich die Scheide kurz, im Fornix Verklebungen derselben mit der Portio; diese ist klein, mit kleinem äusseren Muttermund, der Uterus liegt retroflectirt, ist unregelmässig vergrössert, fixirt und zu beiden Seiten von ihm finden sich Infiltrationen. 6. Juli 80 Auskratzung des Uterus. Die ausgekratzten zottigen Massen verhalten sich makroskopisch fast ganz wie Placentartheile nach Abortus. Mikroskopisch handelte es sich um malignes Adenom, zum Theil schon mit Uebergang in Carcinom. Es finden sich eng aneinanderliegende, sich erweiternde und wuchernde Drüsen, die an einzelnen Theilen deutlich krebsig degenerirt sind.

20) Frau B., 60 Jahre alt, hat ohne erhebliche Schwierigkeiten geboren, im November 1877 suchte sie zuerst ärztliche Hülfe auf, da sie seit Anfang der 50er Jahre in der Menopause seit 2 Jahren starken Fluor hatte und seit kurzer Zeit an Blutungen und erheblichen Kreuz- und Leibschmerzen litt. Es bestand damals erheblicher Scheidenkatarrh mit kleinen punktförmigen gerötheten Stellen; dabei war der Muttermund sehr eng, die Vaginalportion sehr kurz, der Uterus nicht vergrössert. Eine damals gegen den Scheidenkatarrh eingeleitete Behandlung hatte keinen Erfolg und nach 14 Tagen entzog sich Patientin der Beobachtung. Im Laufe des Jahres 1880 litt sie an schwerer Melancholie, in der sie sich von aller Welt abschloss, so dass sie erst unter den allerheftigsten Blutungen sich wieder an einen Arzt wandte.

2. Juni 1880 hochgradige Kachexie, psychische Schwäche. Portio verstrichen, der Muttermund sehr eng, über dem gleichfalls engen Cervix ist das vergrösserte Corpus zu fühlen, das mit Blase und Mastdarm verwachsen

ist. Infiltration beider Parametrien. 11. Juni 80 Auskratzung des Uteruskörpers, die grosse Massen herausbefördert, deren mikroskopische Structur mit der von Fall 4 ziemlich genau übereinstimmt. Reaction sehr gering, Blutungen stehen, Kachexie schreitet fort. Der Tod erfolgte Ende August, ohne dass eine Section möglich war.

Ein 21. Fall wird von uns unten erörtert werden; es handelt sich um Schleimhautcarcinom mit submucösem Myom [1]).

Diesen unseren eigenen Fällen reihen wir diejenigen Fälle aus der Literatur an, die jeder Kritik gegenüber als sichere aufzufassen sind. Dieselben aufzufinden war an sich nicht ganz leicht und wenn wir auch nicht darauf Anspruch machen können, dass uns wirklich kein einziger Fall entgangen ist, so glauben wir jedenfalls, nach den Aeusserungen in der Literatur am allerwenigsten einen von denjenigen übersehen zu haben, der etwa mit unseren Fällen in Bezug auf Anatomie oder Symptomatologie in Widerspruch stünde. Dass die Schwierigkeiten dieser literarischen Arbeit durch die sofort auszuübende strenge Kritik nicht gerade verringert wurden, dürfte wohl einleuchten. In erster Linie hatten wir zwei Vorarbeiten in Bezug auf Sammlung von Einzelfällen, E. Wagner [2]) und Pichot [3]), vor uns und müssen wir deren Arbeiten natürlich ganz berücksichtigen.

Von den zwölf Beobachtungen, die Wagner gesammelt hat und die er selbst nur als wahrscheinliche zu bezeichnen vermag, ist mit absoluter Sicherheit kein einziger zu benützen; es sind zwar einzelne darunter, bei denen es kaum zweifelhaft ist, dass sie als Carcinome anzusehen sind, — so dürften alle Berichte, in denen es sich um Verjauchung der Uterusinnenfläche, um Perforation der Höhle der Gebärmutter in Nachbarorganen handelt, kaum etwas anders sein können als Krebse, — aber es giebt doch einzelne Berichte von Sarcomen, ja von Fibroiden, die nicht ganz unähnlich sind, so ein von Gusserow veröffentlichter Fall u. a. Wir verzichten daher hier (d. h. in der Zusammenstellung der sicheren Fälle vom primären Corpuscarcinom) auf alles

---

[1]) Siehe Seite 40 und 41.
[2]) a. a. O.
[3]) a. a. O.

nicht durch das Mikroskop als Krebs Erwiesene. Identisch bei Wagner und Pichot sind drei Beobachtungen (nemlich eine von Monceaux[1]) und zwei von Forget, so dass von den letzteren 44 noch 41 übrig bleiben. Von diesen erkennen wir nur 8 Fälle als so beschrieben an, dass wir sie als sicher primäre Krebse ansehen dürfen.

1) Von Simpson's 9 Beobachtungen, die sich bei Pichot citirt finden, können wir anführen die Obs. XXII Pichot's[2]).

E. W., 29 Jahre alt, allmälige Zunahme der Menstruation, dabei periodisch wiederkehrender heftiger Schmerz und starker wässeriger Ausfluss. Nach Dilatation des Cervix mit Pressschwamm entfernt Simpson mit dem Finger eine kleine fettähnliche Masse von verschiedener Consistenz. Unter dem Mikroskop zeigten sich zusammenhängende granulirte Körperchen und andere mit Fett erfüllt[3]). S. erklärt dieselben für krebsig.

Wir müssen auch hier Simpson's Angabe mehr Glauben schenken, als das Protocoll seiner Untersuchung eigentlich beanspruchen dürfte; doch scheint es gerechtfertigt, bei gemachter mikroskopischer Untersuchung Simpson's Autorität zu folgen, wenn wir auch sehr peniblen Kritikern gegenüber gezwungen sein würden, diesen Fall zu opfern und den im dritten Abschnitt aufzuführenden anzureihen.

2) Pichot's Obs. XXVII entstammt dem Lehrbuch von Courty[4]).

Hier handelt es sich um eine 50jährige Nullipara, bei der er Carcinom des Corpus diagnosticirte. Am Collum fand sich nichts Krankhaftes, der Uteruskörper war auffallend vergrössert und empfindlich. Die Höhle 9—10 Ctm. lang und sehr weit. Nach der Dilatation mit Pressschwamm konnte er feststellen, dass die ganze Innenfläche »bosselée inégale, dure friable, saignant facilement et qui en rapporta un ichor mêlé à des détritus« war. Er entfernte mit einer Kornzange eine von den Hervorragungen und das Mikroskop stellte fest, dass das Stück aus einer Masse krebsiger Zellen sich zusammensetzte. — Keine Section.

Hier handelt es sich also um einen Fall, bei dem zweifellos die Innenfläche des Uterus erkrankt war; wie weit auch die äusseren Theile mitergriffen sind, geht nicht aus der Beschreibung hervor.

---

[1]) Siehe unten S. 65.

[2]) Simpson a. a. O. S. 770.

[3]) Under the microscope it presented compound granular corpuscles and others filled with fat.

[4]) Courty, Traité pratique des maladies de l'uterus. Paris 1872, S. 1014.

3) Unter Obs. VII giebt Pichot an, dass Dufour[1]) bei der Section einer 42jährigen Frau, die einmal vor 10 Jahren abortirt hatte und seit 2 Jahren an Schwere im Unterleib und heftigen Schmerzen litt, einen sehr resistenten Tumor zu den Seiten des Uterus fand; das Collum war unverändert, aus der Höhle des Uterus ergiesst sich serös-eitrige Flüssigkeit, der krebsige Tumor stellt sich als ein in das Innere der Höhle vorspringender Pilz dar und gleichzeitige Infiltration der auseinandergedrängten Muskelfasern. Der Tod war erfolgt durch Perforationsperitonitis in Folge Ausdehnung der Neubildung auf die Serosa; die krebsige Natur der Erkrankung wurde durch das Mikroskop festgestellt.

Demgemäss ein Fall von krebsiger Entartung der Schleimhaut, der Muskulatur und der Serosa des Uterus.

4) Unter Obs. XVII citirt Pichot eine Beobachtung von Perret[2]), deren mikroskopische Untersuchung Broca gemacht hat; letzterer erklärte in Folge derselben den Fall für krebsig.

Es handelt sich um eine 32jährige Person, die seit 2 Jahren an Blutungen litt. Der Tod erfolgte in Folge von Thrombose des Oberschenkels einer Seite. Bei der Section fand sich der Uterus mit Hervorragungen besetzt, die seine Form erheblich veränderten. An seiner linken Kante sieht man zwei nussgrosse Tumoren von fibrösem Gewebe, in der Uterushöhle liegt ein vom Fundus ausgehender polypöser fibröser Tumor, der in Vereiterung begriffen ist. Die Wand der Uterushöhle ist ulcerirt; Collum und Ovarien sind intact.

Die Uterustumoren sind fibröser Natur, aber die Wandungen des Organs (les parois de l'organe) sind von epithelialen Massen durchsetzt (envahies). Gleichzeitig bestand krebsige Degeneration der vor der Aorta gelegenen Drüsen.

Es handelt sich wohl hier um Complication von Fibroid mit Carcinom, letzteres hat jedenfalls die Schleimhaut zerstört. Ohne die mikroskopische Untersuchung der Uteruswandungen und der vor der Aorta gelegenen Drüsen würde man an Verjauchung eines fibrösen Polypen denken können, doch ist die von Broca und zum Theil von Robin ausgeführte Prüfung wohl sicher genug, um diese Vermuthung zurückzuweisen. Der Ausgangspunkt der Erkrankung ist allerdings durch die Untersuchung nicht festgestellt worden.

5) Pichot berichtet unter Obs. XXVI eine Beobachtung Candelle's[3]).

---

[1]) Bulletin de la soc. anat. 27. année. Ie série, S. 186.

[2]) Ebenda 30e année. Ie série, S. 13.

[3]) Ebenda 1868. IIe série, S. 238.

Es ging ein Polyp vom Fundus aus und hatte den Cervix, dessen Wände ganz intact waren, erweitert. Bouchard's mikroskopische Untersuchung zeigte, dass es sich um ein glanduläres Carcinom handelte.

6) Unter Nr. XXV finden wir bei Pichot einen Fall Montfumat's [1]).

Bei einer 44 Jahre alten Person, die 5 Mal geboren, 1 Mal abortirt hatte und, nachdem die Regel stets stark gewesen, seit einem Jahre an andauernden Blutungen litt, war der Uterus vergrössert, schwerer als normal, der Cervix durchgängig, die Wandungen desselben intact; im Corpus lag eine weiche polypöse Masse; die mikroskopische Untersuchung der entfernten Theile nahm Ranvier vor und erklärte es für ein Schleimhautepitheliom mit Cylinderzellen (épithéliome à cellules cylindriques et à trame muqueuse, Tumeur maligne par conséquent). Die Blutungen kehrten bald wieder.

7) Hayem und Graux [2]) (citirt bei Pichot unter Obs. XXX) beobachteten bei der Section einer 74jährigen Person einen unregelmässig entwickelten orangegrossen Uterus; die Wandungen waren überall 1½—2 Ctm. dick, die Höhle gerade durch einen birnförmigen, nirgends mehr mit der Wand zusammenhängenden Tumor, dessen Schnittfläche homogen war, ausgefüllt. Der Uterus selbst zeigte normalen Peritonealüberzug; die Muskulatur war etwas verdickt, die Schleimhaut vollständig zerstört; an ihrer Stelle fand man eine Oberfläche, rauh durch zahlreiche Zotten und 1—2 Ctm. lange zarte Fädchen, die frei flottiren. Das Collum war intact.

»Eine erste Untersuchung des frischen Präparates zeigte, dass es sich um ein Epitheliom des Corpus handelte und das Mikroskop konnte später diese Deutung bestätigen.«

8) Einen Fall von Barnes [3]), den Pichot unter Obs. XXXIV anführt, wollen wir hier anschliessen [4]).

Es handelte sich um eine 50 Jahre alte, nicht mehr menstruirte Frau die mehrfach geboren hatte und seit 3 Jahren an Blutung und serösem

[1]) Thèse de Paris 1867.

[2]) Progrès méd. 1874, S. 559.

[3]) Clin. History of the med. and surg. diseases of women. London 1873.

[4]) Wir finden S. 823 desselben Lehrbuches eine Abbildung von isolirtem Krebs des Fundus, der, so weit man es beurtheilen kann, von der Schleimhaut ausging. Ob dies wirklich eine primäre Form ist, geht aus der kurzen Notiz: „Bösartige Erkrankung des Uterus, der aufgebrochen und ulcerirt ist — Patientin litt an Absonderung aus der Scheide; eine fungöse Wucherung wuchs, wie man sieht, vom Fundus aus, Patientin hat Scirrhus der Brust und Fungus haematodes der Leber“ — nicht hervor.

Ausfluss litt. Bevor die Dilatation des normalen Cervix gemacht werden konnte, starb Patientin und man fand bei der Section Encephaloidcarcinom des Corpus, den Fundus in Verjauchung begriffen; auch das Mikroskop bestätigte die Untersuchung; secundäre Knoten fehlten.

In diesem Falle können wir auch über die Ausdehnung und Ursprung der Neubildung leider nichts erfahren oder doch nur so viel, dass wenigstens ein Theil der Schleimhaut zerstört ist.

Damit wären die sicheren primären Carcinome des Corpus, die wir der sammelnden Arbeit Pichot's entnehmen, erledigt; wir kommen nun zu den gleicher Kritik Stand haltenden Fällen aus der übrigen Literatur, die wir nach denselben Principien hier kurz skizziren müssen. Die Kritik der übrigen 36 Fälle Pichot's, die Gründe, warum wir sie nicht hier anführen konnten, werden wir noch unten bei jedem einzelnen Fall erörtern müssen.

In der deutschen Literatur beginnen wir mit

9) der Beobachtung von Klob[1]); wir halten dieselbe zwar nicht für zweifellos, aber sie wird doch als sicher von den meisten Autoren angeführt, so dass auch wir sie hieher zählen; die Deutung derselben werden wir unten geben.

Die Neubildung stellte eine kindskopfgrosse Geschwulst dar, die den Uterus äusserlich gleichförmig wie einen fünfmonatlichen Uterus vergrösserte; nach Innen ragte von links her die von einer Schichte Uterusmuskulatur überkleidete Neubildung in die entsprechend ausgedehnte Uterushöhle herein und war gerade so wie ein Fibroid allenthalben abgegrenzt aus der Gebärmuttersubstanz auszulösen. »Die Neubildung erwies sich in ihren untern zwei Dritteln nekrosirt, im untersten Abschnitt verjaucht, im obern dagegen war deutlich neben fibromusculären Elementen exquisiter Medullarkrebs zu erkennen; der Uterus war ausserdem an seiner linken untern Partie quer eingerissen und das Weib an der Blutung gestorben.«

10) Buhl[2]) beschreibt einen wenig bekannten, sehr wichtigen Fall von intrauterinem polypösen Fibromyom mit krebsiger Durchsetzung desselben: letztere ausgehend von einem degenerirenden Adenom des Schleimhautüberzuges; es gesellten sich dazu blutende Perforation in die Bauchhöhle, geschwüriger Aufbruch der Polypenspitze und secundäre Krebsbildung in den Lungen; er giebt in einer Anmerkung an, dass er noch zwei gleichartige Fälle beobachtet hat.

---

[1]) S. 163 und 188 seines Lehrbuches.

[2]) Mittheilungen aus dem pathol. Institut zu München. 1878, S. 296.

Die Frau, von der das Präparat stammte, war 28 Jahre alt, hatte zweimal geboren und einmal abortirt. Von diesem Abortus ab blutete sie; 5 Monat nach demselben war der Uterus deutlich vergrössert, nicht lange darauf starb sie.

An der Uebergangsstelle der Schleimhaut des Uterus in die des Fibromyoms sah man, wie die schlauchförmigen Utriculardrüsen allmälig durch Vermehrung ihrer Epithelzellen an Durchmesser zunahmen, und zwar nicht nur der Breite, sondern auch der Länge nach, wie sie ferner neue Seitensprossen ansetzten und auf diese Weise das Myomgewebe auseinanderdrängten. Gegen die Spitze des polypösen Zapfens zu verlor sich das drüsige Aussehen mehr und mehr, man sah nur keil- oder cylinderförmig eingedrungene Zellenmassen.

Diese hatten sich an jeder Seite bis zur Myomwurzel durchgearbeitet und den Peritonealüberzug erreicht, so dass hiedurch sich die Blutung in die Bauchhöhle erklärte.

11) Spiegelberg[1]) beobachtete eine 49jährige Nullipara, die bis zum 45. Jahre regelmässig menstruirt war, seitdem an unregelmässigen, zuletzt ununterbrochenen Blutungen litt, mit denen heftige Schmerzen verbunden waren. Der Uterus lag retroflectirt, war vergrössert, die Portio intact. Nach Pressschwammerweiterung fühlte er die hintere Wand des Körpers diffus infiltrirt und mit abbröckelnden Massen besetzt. Von oben her griffen diese auch auf die vordere Fläche über. Er kratzte eine Hand voll encephaloider Neubildung aus. Nach einer zweiten vorsichtigen Operation verstarb Patientin an Perforationsperitonitis. Der Uterus fand sich bei der Section im Douglasischen Raum liegend, fest mit seinem oberen Rand an das Rectum angelöthet. Die Cervicalportion war gesund, die vordere Uterinwand erhalten, die Innenfläche des Uterus mit weissgelblichen markigen Massen infiltrirt. Die hintere Wand war inclusive der Cervicalpartie nur in 4—5 Ctm. Höhe erhalten, der Rest und der Fundus fehlten. Ueber die mikroskopische Untersuchung erfahren wir weiter nichts, als dass sie von Cohnheim ausgeführt, den exquisit carcinomatösen Charakter der Infiltration ergab.

Der Fall ist aber trotzdem wohl als Schleimhautkrebs der hinteren Wand mit Perforation in den Douglas'schen Raum und Ueberwucherung auf die vordere aufzufassen.

12) Auch Kormann's[2]) Präparat gehört hieher.

Es stammt von einer 52jährigen Person, die nicht mehr menstruirt war und seit einem Jahre an atypischen Blutungen litt. Kormann hatte

---

[1]) Archiv für Gynäkologie. VI. S. 123.

[2]) Ebenda Bd. VII, S. 386.

bei jauchigem Ausfluss die Portio vollständig verstrichen gefunden; der ein wenig geöffnete äussere Muttermund liess den Finger einen Fremdkörper im Uterus fühlen. Nach Cervixdilatation fühlte er von allen Seiten und besonders nach der hinteren Wand zu vom Fundus herabhängende, leicht zerreissliche Fetzen, deren mikroskopische Untersuchung »Epithelial- resp. Drüsenzellencarcinom« ergab. Der untere Theil des Uteruskörpers war frei.

Es ist ein vollständig unseren Beobachtungen entsprechender Fall.

13) Leopold's[1]) Beobachtung ist nach mehreren Richtungen bemerkenswerth, so u. a. wegen der gleichzeitigen Rückbildung eines Ovarientumors durch Achsendrehung.

Ploss und Credé hatten bei Lebzeiten den Cervicalcanal erweitert und diesen intact gefunden, weiter hinauf, über dem inneren Muttermund fanden sie sich abbröckelnde, bereits im Zerfall begriffene Massen. Bei der späteren Section fand Leopold den Uterus sehr vergrössert, mit unebener höckriger knolliger Oberfläche; der Fundus bildet eine kugelrunde fluctuirende Geschwulst, die vorn fast zerdrückbar weich ist. Der untere Theil ist dagegen derber. Der Fundus zeigt $^1/_4$—$^1/_2$ Ctm. starke Wandungen, die Höhle des Uterus ist mit hirnähnlicher Masse erfüllt, nach dem Grunde zu ist die Auskleidung glatt, nach dem Körper hin stark zerklüftet. Die Wände des Cervix bis zum Anfang des Cervicalcanals sind circa 3 bis 4 Ctm. stark und von zahlreichen kleinen Knoten durchsetzt; der untere Theil des Corpus und die Vaginalportion sind von normaler Stärke, etwas weicher, stellenweise etwas zerklüftet. Mikroskopisch zeigen sich im Fundus und Corpus deutliche Bilder des Epithelialcarcinoms.

Wäre hier nicht durch die genaue klinische Beobachtung festgestellt, dass der Cervix zuerst intact gewesen, so würden wir den Fall als nicht hieher gehörig betrachten müssen, so aber können wir ihn nur mit Leopold als einen primären Schleimhautkrebs des Corpus uteri ansehen, der secundäre Knoten im unteren Theil des Corpus und im Cervix gebildet hat und glauben ihn daher auch für die Lehre von der Weiterverbreitung mitbenutzen zu können.

14) Breisky's[2]) fast gleichzeitig mit unserem Fall 4 beobachteter ist schon oben kurz erwähnt. Er ist besonders werthvoll durch die genaue Untersuchung Eppinger's und durch die Differenz des mikroskopischen Befundes der verschiedenen Stadien.

Die 37 Jahre alte Nullipara, die möglicherweise einmal syphilitisch inficirt gewesen war, litt an Blutungen, die mit Amenorrhöe abwechselten.

---

[1]) Ebenda Bd. VIII, S. 206.

[2]) Prager med. Wochenschrift 1877, S. 78.

Nach Laminariadilatation zeigte sich im Corpus uteri eine Neubildung von diffusen polypösen Massen, deren stärkste etwa die Grösse einer Haselnuss hatte und breit aufsassen. Bei der Untersuchung der mit Polypenzange entfernten Theile fand Eppinger ein Adenom, das aus exquisiten Wucherungen der Cylinderepithel tragenden Utriculardrüsen bestand. Eine Wiederkehr der Blutungen nach 4 Monaten liess Breisky abermals den Uterus erweitern und es wurden nun anders sich verhaltende Stücke entfernt; sie waren weicher und mürber und machten den Eindruck des Carcinoms. Eppinger berichtet, dass man beim Vergleich der Präparate der ersten und zweiten Auskratzung kaum glauben würde, dass es sich hier um denselben Fall handle; die früher leeren Drüsenschläuche sind jetzt in Bildungen verwandelt, die an der Peripherie Cylinderepithel tragen, innen Plattenepithelien und auch cancroide Zapfen zeigen. (Er will nicht entscheiden, ob letztere aus dem Collum stammen, begründet aber diesen Zweifel an Breisky's Operation nicht.) Die tiefer herausgenommenen Stücke aus scheinbar gesundem Gewebe zeigten kleinzellige Wucherung, die nicht einen krebsigen, sondern nur den Charakter einer reactiven Entzündung hatten.

Wir werden in der Auseinandersetzung der Anatomie diese Beobachtung mit verwerthen und können nur bedauern, dass nicht von jedem Fall gleich gute mikroskopische Untersuchungen vorliegen.

15) und 16). Hildebrandt[1]) berichtet zwei Fälle, deren erster ein krebsiger Polyp der vorderen Wand des Corpus war, der an der Berührungsstelle im Cervix eine secundäre Neubildung hervorgerufen hatte. Im zweiten Fall bestanden längere Blutungen; nach Pressschwammdilatation fühlte er im Corpus eine Menge hirse- bis erbsengrosse Excrescenzen, die mit der Cürette abgekratzt wurden und bei der mikroskopischen Untersuchung sich als Cylinderzellenkrebse ergaben[2]).

17) (a—c). Als ziemlich sichere sind dann drei von Chiari[3]) beschriebene Fälle hier anzureihen; sie zeichnen sich alle durch

---

[1]) Die neue gynäkologische Universitätsklinik zu Königsberg. Leipzig 1875, S. 106.

[2]) Sein dritter Fall sei hier kurz citirt und sofort als primärer Krebs des Corpus zurückgewiesen: „Scirrhus uteri. Die Neubildung hatte den ganzen Uterus und das hintere Scheidengewölbe ergriffen. Auf der hinteren Fläche der Vaginalportion befand sich ein trichterförmiges Geschwür.“ Also einfacher Cervixkrebs mit Betheiligung der Scheide und des Corpus!

[3]) Wiener medicinische Jahrbücher 1877, S. 364.

die Eigenthümlichkeit aus, dass sie sehr kurze Zeit nach einer Geburt oder Abortus zum Tode führten, ein Vorkommen, das jedenfalls recht selten ist und für das wir in unserer Beobachtung ein Analogon besitzen, das allerdings nicht von uns mikroskopisch untersucht werden konnte. Herr Dr. Juergens, der die mikroskopische Untersuchung dieses Falles machte, liess die Diagnose zwischen Sarkom und Carcinom in suspenso; er hielt es für eine Mischform beider, ein Vorkommen, das jedenfalls durch die den Sarcomzellen ähnlichen Deciduazellen gerade kurz nach einem Abortus möglich erscheint. Wir führen den Fall, weil von uns nicht genauer betrachtet, hier nicht in extenso an, wollten ihn aber gerade bei der Aehnlichkeit mit Chiari's Fällen erwähnen.

In seiner ersten Beobachtung handelte es sich um eine 24 Jahre alte Person, die 6 Monate vor ihrem Tode ein reifes Kind geboren und seitdem an Blutungen litt, in der zweiten um eine 23jährige Frau, die auch 6 Monate vor ihrem Tode zum drittenmal geboren; dann traten heftige Blutungen ein und es wurden lappige Massen, die als Placentarreste angesprochen wurden, aus dem Uterus entfernt; 9 Tage nach diesem Eingriff starb sie an Peritonitis; eine 42jähr. Person endlich hat auch ein halbes Jahr vor dem Tode eine sechsmonatliche Frucht geboren. Ein Monat nach dem Abortus begannen Jauchung und sehr starke Blutungen, denen sie erlag.

In allen drei Fällen war der Uterus vergrössert, hatte die Grösse einer Mannsfaust erreicht und überragte mit dem Fundus den Beckeneingang. Die Wand des Corpus war circa 2 Ctm. dick, die Höhle stark erweitert (im ersten Fall auch der obere Theil des Cervix). In der Höhle lagen höckrige zottige Geschwulstmassen, die der ganzen inneren Oberfläche, der hinteren und vorderen Wand des Fundus und der oberen Körperhälfte oder nur an der vorderen Wand in Form von Excrescenzen sich entwickelt hatten; im ersten Fall ragten die dem Corpus aufsitzenden Wucherungen in den Cervix hinein.

Die Geschwulst bestand aus einer wenig resistenten rothgrauen Aftermasse mit rahmigem Saft. In die eigentliche Uterusmuskulatur griff die Neubildung von den Excrescenzen aus zwar nur in Form einzelner ganz kleiner Fortsätze über, wohl aber waren in zwei Fällen in der Muskulatur mehrere bis haselnussgrosse rundliche derbe Knoten eingelagert, die zum Theil ganz nahe dem Peritoneum gelegen in die Bauchhöhle prominirten. Anderweite Metastasen fanden sich im ersten Fall in der rechten Ala vespertilionis, im dritten Fall im rechten Ovarium und der Vaginalwand, in allen im Lungenparenchym. Die Wucherungen im Uterus bestanden aus stark vascularisirtem Stroma, in dessen Maschen Gruppen von grossen epithelialen Zellen lagen, zum Theil vermischt mit rothen Blutkörperchen.

Viele der epithelialen Elemente waren verfettet, besonders in den innersten Schichten.

Es war also der zweite Fall ein nur auf das Corpus beschränktes Schleimhautcarcinom, in den beiden andern handelte es sich gleichzeitig um Metastasen, aber jedenfalls um Verjauchung auch der Innenfläche des Uterus. Wir sind bereit, diese beiden Fälle hier nur anzuführen und sie ihrer Bedeutung nach später einzureihen, doch sind sie so analog dem zweiten, dass es wohl übermässige Skeptik wäre, sie als primäre Fälle auch nur zweifelhaft hinzustellen.

18) (a—c). Wir schliessen diesen die Fälle aus der Seiffertschen Klinik an, die Säxinger[1]) beschreibt.

Der erste derselben betraf eine 58 Jahre alte Person, die nie geboren. Nach der Menopause (wann?) traten mit heftigen Leib- und Kreuzschmerzen Blutungen ein; die Schmerzen waren zuerst nur anfallsweise, meist Abends aufgetreten, später wurden sie continuirlich, dabei bestand erhebliche Jauchung. Schon bei der ersten Untersuchung konnte aus dem Befund eines faustgrossen Tumors, der über der Symphyse fühlbar war und mit der intacten Portio zusammenhing, sowie aus dem jauchigen Secret, das aus dem Cervicalcanal herausquoll, mit Wahrscheinlichkeit eine maligne Erkrankung des Uteruskörpers angenommen werden. Unter sehr heftigen Schmerzen erweiterte sich der Cervix, so dass er schliesslich bequem einen Finger durchdringen liess. In der Uterushöhle tastete man so eine dieselbe ausfüllende bröcklige, bei Berührung leicht blutende Masse von höckriger Oberfläche, während die Cervixinnenfläche in keiner Weise abnorm gefunden wurde. Schon mit blossem Auge erkannte man in den ausgestossenen und ausgekratzten Massen Krebs, die mikroskopische Untersuchung ergab ein medullares Carcinom. 3 Monate währte die erhebliche Erleichterung an, dann kamen Oedeme, Blutungen, Abgang von Krebsmasse mit Jauche, die nach im Ganzen 30 Monate dauernder Krankheit den Tod herbeiführten.

Bei der Section fand man den Uterus über faustgross, in der Substanz des Grundes einen derben Knoten, der auf der Schnittfläche milchigen Saft entleerte. Im Uterusgrund und Körper waren ausserdem zahlreiche wallnussgrosse, in die Höhle hineinragende, zum Theil verjauchte schmutzigbraune Knoten, das dieselben umgebende Parenchym von Jauche durchtränkt. Die Schleimhaut des Cervix war glatt, sein Gewebe derb weisslichgelb. Die mikroskopische Untersuchung der in das Parenchym eingelagerten Knoten ergab medullares Carcinom.

---

[1]) Prager Vierteljahrschrift XXIV, 1. S. 118.

Dieser Fall stellt eine isolirte Erkrankung des Körpers dar, bei der die Schleimhaut fast gänzlich zerstört wurde und Knoten sich im Parenchym bildeten, die zum Theil mit der verjauchten Schleimhaut in Zusammenhang waren; einer war jedenfalls isolirt im Fundus vorhanden.

Der dritte Fall Säxinger's resp. Seiffert's[1]) ist zwar etwas weiter vorgeschritten, doch ist wieder wie in dem oben citirten Fall Leopold's die primäre Entstehuug im Corpus durch die klinische Beobachtung festgestellt.

Es handelt sich um eine 48 Jahre alte Nullipara, die 3 Jahre nach der Menopause zur Zeit der Beobachtung 4 Monate dauernde Blutungen zugleich mit Kreuz- und Leibschmerzen und dem Abgang von übelriechender Jauche bekam. Oberhalb der Symphyse konnte man durch die schlaffen Bauchdecken einen pomeranzengrossen rundlichen, bei Druck schmerzhaften Tumor nachweisen; die Portio war virginal und ihr Zusammenhang mit dieser erwies die Geschwulst als Uteruskörper. An der hinteren Lippe bestand ein »Arrosionsgeschwür«, dabei floss fortdauernd penetrant riechendes graubraunes Secret aus dem Muttermund. Unter heftigen Schmerzen eröffnete sich der Cervix und wurde für den Finger durchgängig. Im Uteruskörper liess sich nun eine weiche, mit dem Finger zerdrückbare Masse nachweisen, die im Verein mit einem blutigen stinkenden Secret durch den Cervix abging. Ein mit der Polypenzange aus der Uterushöhle entferntes Stück erwies sich unter dem Mikroskop als Medullarcarcinom. Nach 3 Tagen cessirte die Ausstossung der Neubildung und der Cervix schloss sich. Allmälig dehnte sich der Uterus wieder aus, verwuchs im Becken und mit dem Mastdarm. Beim Durchbruch ins Rectum erfolgte gleichzeitig Eröffnung der Bauchhöhle und an Perforationsperitonitis starb Patientin.

Bei der Section fand sich massenhaft Jauche in der Peritonealhöhle, die in der Mitte derselben liegende, mannsfaustgrosse Geschwulst charakterisirte sich durch den Abgang von Tuben und Ligamenten als Uterus. In der Mitte des Fundus lag ein wallnussgrosser Höcker, auf dessen Spitze eine unregelmässige Oeffnung in die Uterushöhle führte; eine ähnliche Oeffnung fand sich in der mit der Gebärmutter fest verwachsenen Mastdarmschleimhaut; sie führte über dem Cervix zur Uterushöhle. Letztere enthält eine gelbbraune, penetrant riechende breiige Masse; der in die Bauchhöhle führenden Oeffnung entspricht im Fundus ein kleinapfelgrosser Substanzverlust; ein ähnlicher liegt dicht über dem Cervix und führt ins Rectum. Die Schleimhaut des Uterus ist fast völlig degenerirt und mit zahlreichen,

[1]) Sein zweiter Fall konnte hier nicht abgehandelt werden (siehe S. 64).

dicht nebeneinander liegenden schmutzigweissen Knoten durchsetzt. Das Uterusparenchym enthält ebenfalls Krebsknoten, die bis in die Nähe des inneren Muttermundes reichen. Im Gewebe des Cervix ist keine krebsige Ablagerung nachweislich. Mikroskopisch fanden sich vielgestaltige Zellen, die dicht aneinandergedrängt waren und von einem zarten fibrösen gefässreichen Stroma getragen wurden. Es fanden sich keine Metastasen.

Es handelt sich also um ein Schleimhautcarcinom des Corpus mit Knotenbildung in der Wand und allmälig entstehender Perforation ins Rectum und acuter Perforation in die Bauchhöhle.

Säxinger's vierter Fall liess erst durch seinen tödtlichen Ausgang die Diagnose stellen.

Eine 52 Jahre alte Frau litt bei intacter Portio an fleischwasserähnlichem Ausfluss; allmälig wuchs über die Symphyse hinaus ein unebener höckriger Tumor unter Zunahme der Blutung und Jauchung, bis plötzlich an Perforationsperitonitis der Tod eintrat.

Bei der Section fand man 2 Pfund übelriechende Schmiere in der Bauchhöhle; der Uterus war kindskopfgross und fixirt. An der hinteren Wand desselben bestand eine fetzige, in seine Höhle führende Oeffnung; die Uterushöhle enthielt graubraune stinkende Massen und wurde durch einen hühnereigrossen, von dem Fundus ausgehenden Polypen ausgefüllt. Die Schleimhaut war auch ausser dem Substanzverlust an der hinteren Wand vollständig degenerirt und von zahlreichen nebeneinander liegenden, zum Theil prominirenden Knoten durchsetzt; ebenso fanden sich einzelne Knoten im Uterusparenchym. Der Cervix war verdickt, doch nur durch Bindegewebswucherung, die Scheide war intact. Dabei bestand krebsige Degeneration der hypogastrischen und lumbalen Lymphdrüsen, sowie Hydronephrose.

Die mikroskopische Untersuchung der Knoten zeigte grosse, dicht aneinander gelagerte Zellen von verschiedener Gestalt und unregelmässige Anordnung; sie wurden von einem undeutlich alveolären zarten Stroma getragen.

Aus der Beschreibung geht wohl auch hier hervor, dass es sich um einen Krebs der Schleimhaut und Knotenbildung im Parenchym handelte, durch letztere kam es zur Perforation in die Bauchhöhle.

Aus der fremden Literatur heben wir um so lieber den folgenden Fall hervor, als der Autor desselben, Barker[1]), denselben als Beweis dafür anführt, dass es einen primären Krebs im Parenchym des Uterus gebe.

---

[1]) Amer. Journal of Obst. III. S. 528 ff.

19) Es handelt sich um eine Frau, die mehrfach geboren, deren Menopause mit 49 Jahren eingetreten war. Im 56. Jahr stellten sich Blutungen und Fluor ein, die im Laufe von 4 Jahren stets zunahmen und unter intercurrenten peritonitischen Reizungen den Tod herbeiführten, ohne dass es, soweit es sich feststellen liess, zu einer Degeneration des Cervix gekommen wäre.

Bei der Section fand sich Eiter in der Bauchhöhle, die Organe des kleinen Beckens waren untereinander verklebt. Die hintere Wand des Uterus war perforirt und führte in einen abgekapselten Eiterheerd im Douglas'schen Raume. Der Cervix war von normaler Grösse, seine Innenfläche etwas rauh. Der Körper war vergrössert, seine Innenfläche ulcerirt, seine Schleimhaut vollständig zerstört; sie besteht aus unregelmässigen Stücken von Muskelgewebe und kleinen Granulationen. Die mikroskopische Untersuchung dieser letzteren sowohl als auch der Muskulatur ergab deutlich krebsige Degeneration.

Ein exquisites Beispiel eines Schleimhautkrebses dieser „primäre Krebs des Parenchyms des Uterus"!: Letztere Bezeichnung Barker's soll wohl nur den Gegensatz gegen die polypöse Form bezeichnen, von der er einen Fall anführt [1]). Das einzige zu Bedauernde bleibt nur der Umstand, dass der Cervix rauh genannt ist und nichts über die mikroskopische Untersuchung dieser Rauhigkeit angegeben ist. Somit bleibt der Fall für allzu grosse Skeptiker etwas zweifelhaft — wir wissen aber, wie wenig Rauhigkeiten im Cervix-Krebs bedeuten —; wenn es sich um eine nichtkrebsige Erkrankung des Cervix handelt, so haben wir einen sicheren Fall von diffusem Schleimhautkrebs des Uterus vor uns.

20) Als letzten Fall schliessen wir eine Beobachtung Godson's [2]) an.

Er berichtet, dass eine 52 Jahre alte Dame an Blutungen und regelmässigen Schmerzanfällen litt. Bei der Section fand man nichts Abnormes ausser Verdickung und zottiger Beschaffenheit der Schleimhaut des Uteruskörpers, in der mikroskopisch deutlich epitheliales Carcinom nachweisbar war.

Für viele Fragen aus der Pathologie und Therapie des Carcinoms des Uteruskörpers scheinen uns die vorstehenden 43 Fälle ausreichend zu sein (21 eigene, 22 resp. 24 fremde);

[1]) An diesem zweiten Fall: Frau von 45 Jahren, die 10 Jahre nach der ersten Entfernung eines Polypen an Recidiven zu Grunde geht, fehlt jede mikroskopische Prüfung.

[2]) Obst. Trans. XX. S. 29.

wir wollen versuchen, im Folgenden einzelne Schlüsse aus der Zusammenstellung dieser Beobachtungen zu ziehen. Vieles wird natürlich durch weitere Untersuchungen geklärt werden müssen, doch hoffen wir, wenigstens das, was wir als sicher hinstellen können, durch spätere Beobachter bestätigt zu sehen.

Die Anatomie insbesondere schien uns bisher noch auf wenig sicherer Basis zu ruhen; wir können jetzt nach unserer Erfahrung von dem primären Krebs des Uteruskörpers behaupten, dass er stets ein Schleimhautkrebs sei, d. h. er sitzt der Innenfläche des Uterus auf und entwickelt sich aus dem Endometrium.

Die Art des makroskopischen Auftretens kann eine verschiedene sein; in einer Reihe von Fällen hat die Neubildung eine zottige Beschaffenheit, die Uterushöhle ist austapezirt mit Massen, die, wenn man einen Punkt der Uterushöhle sich als Centrum denkt, radiär angeordnet sind und villös in das Lumen hineinragen, an andern Präparaten sehen wir kleine warzige Protuberanzen von geringer Dicke, die in der Grösse von der einer Erbse bis zu der von Bohnen schwanken. Im Wesentlichen scheint es uns zweckmässig zu sein, makroskopisch zwei Formen von Krebs in Bezug auf ihre Ausbreitung zu trennen: die diffuse und die circumscripte oder polypöse.

Erstere scheint die häufigere zu sein; ob diese diffus verbreitete auch von Anfang an in weiter Ausbreitung sich zeigt oder ob sie sich nur durch die eigenthümliche flächenhafte Wachsthumsart von der polypösen unterscheidet, lässt sich natürlich schwer feststellen, jedenfalls ist das Bild, unter dem diese Form sich darstellt, ein besonderes. Bei dieser diffusen Entstehung handelt es sich meist um Erkrankung der ganzen Innenfläche des Uterus, wobei der Cervix ziemlich lange Zeit frei bleibt; in andern Fällen kommt es vor (Fall 3), dass ein grosser Theil einer Wand frei bleibt oder dass einem Knoten der einen Seite auf der gegenüberliegenden eine Vertiefung entspricht, während vielleicht an einer andern weiter abwärts gelegenen Stelle das Verhältniss das umgekehrte sein kann (Fall 14).

Mit dem Entstehen und Wachsthum der Neubildung vergrössert sich auch das Organ selbst, indem die Wandungen unter dem Reiz, der von der Innenfläche ausgeht, hypertrophisch werden; die Vergrösserung des Uterus ist also nicht einfach mechanisch so zu denken, als wenn das Neoplasma das Organ auseinandertreibt, der

Vorgang selbst hat im Anfang viel Aehnlichkeit mit dem Wachsthum des Uterus in der Gravidität, wo besonders in der ersten Zeit kein Verhältniss zwischen Ei- und Uterusgrösse besteht; es kann die Volumszunahme — sowohl durch das Neoplasma als diese Wandverdickung — einen ziemlich erheblichen Grad erreichen. Eine Verdünnung der Muskulatur tritt bei verhältnissmässig schnellerem Umsichgreifen des Carcinoms ein; die Wand des Uterus kann dabei successive in die Neubildung aufgehen, doch bleibt stets die Grenze zwischen Krebs und Muskulatur eine scharfe, besonders am Spirituspräparat ist sie durch stärkere Schrumpfung der letzteren hervortretend. Dabei lässt sich weder makroskopisch noch mikroskopisch von einem Atrophiren der Wand oder von Verfettung der Muskelfasern unter dem Druck der wuchernden Krebsmassen etwas nachweisen. (Wir kommen hierauf später zurück.) In einigen Fällen kann die Uterushöhle durch die krebsigen Wucherungen, sei es, dass sie warzig und zottig in das Innere hineinragen, sei es, dass sie circumscript sind, ganz eng bleiben, ja sogar durch den oben erwähnten Wechsel der Verdickung in einer oder der andern Wand S förmig gekrümmt werden; da aber gleichzeitig mit der Wucherung oberflächlicher Zerfall oft Hand in Hand geht, so kann es entweder zu einer späteren Verkleinerung des zuerst hypertrophirenden Organs kommen und auch so die Höhle relativ klein bleiben, oder wenn die erwähnten Krebsmassen zerfallen, zur Bildung einer grossen Höhle kommen, indem die starren Wandungen nicht collabiren oder scheinbar excentrisch wachsen, oder indem die Entleerung der zerfallenden Massen durch Verengerung oder Verschluss des innern Muttermunds sehr erschwert oder verhindert ist. Auf diese Weise erklärt sich wohl ohne Mühe das ganz verschiedene Aussehen der Uterushöhle in den oben von uns beschriebenen Fällen.

Die circumscripten und polypösen Formen hängen wohl innig mit einander zusammen. Das früheste Stadium, das wir zu sehen bekamen, stellt der eine krebsige Polyp des Uteruskörpers aus dem pathologischen Institut der Charité dar. Ein derartiger Tumor hängt mehr weniger breitbasig in die Uterushöhle hinein inmitten der relativ normalen Schleimhaut; das weitere Wachsthum geschieht nicht flächenhaft, sondern durch Ausbreitung in radiärer Richtung, nach der Peripherie des Organs hin, indem zuerst die seiner Insertion zunächst gelegenen Partien der Uterusmuskulatur

erkranken und die weitere Degeneration auffallend nach dem Peritoneum zu statt hat. Wenn dann der Polyp zerfällt oder sein grösster Theil abgeht, so bleibt nur die auf einer Stelle der Uteruswand beschränkte Degeneration übrig, die sich als mit der Innenfläche des Uterus in Verbindung stehender Knoten in der verschiedensten Form darstellen kann. Wir erklären uns so die Entstehung der als primär beschriebenen circumscripten Knoten in der Wand, weil wir bisher noch keinen Fall sahen, in dem bei erheblichem Fortschreiten der Degeneration in die Substanz des Organs nicht umgekehrt die Schleimhaut stets, oft an relativ kleiner Stelle verändert war; gleichzeitig mit dem Wachsthum nach der Peripherie kann es aber ganz gut schon zum Zerfall mehr weniger kleiner polypöser circumscripter Degeneration gekommen sein. Geht der Zerfall oder gar die Verjauchung noch etwas weiter, so kann es natürlich sehr schwer sein, sich die Entstehung derartiger Knoten im Uterus zurechtzulegen.

Die polypösen Formen sind im Allgemeinen an ihrer Oberfläche mehr glatt, die diffusen mehr zottig, warzig oder, wenn man will, kleinpolypös. Man kann, wenn man eine gemeinsame Entstehung beider Arten annehmen will, etwa von einer circumscripten Erkrankung einer kleinen Stelle der Schleimhaut des Uterus ausgehen und die beiden Formen nun durch die verschiedene Art des ersten Wachsthums — die eine flächenhaft, die andere polypös — von einander sich unterscheidend denken.

Krebsknoten im Uterus können sich also nach unseren eigenen Beobachtungen nur im Zusammenhang mit einer erkrankten Stelle des Endometrium finden; selbst Knoten in der Wand, die neben der Schleimhauterkrankung, aber ohne directe Verbindung vorkommend, als Metastasen in der Wand von dem primären Schleimhautkrebs anzusehen sind, haben wir unter unseren angeführten Fällen nicht gesehen; nur in einer weiter unten anzuführenden Beobachtung, die wohl zweifellos als primär im Uteruskörper entstanden anzusehen ist, fanden wir in der Uteruswand zum Theil noch am Körper, zum Theil schon am Cervix einen Knoten, der, dem blossen Auge unverdächtig, bei mikroskopischer Untersuchung sich als krebsig erwies. Analog diesem sind die Fälle von Leopold (hier handelt es sich um zahlreiche kleine) und der erste Säxinger'sche Fall (hier wird ein derber Knoten in der Substanz des Grundes beschrieben). Unter allen Umständen sind jedoch

derartige Befunde verhältnissmässig selten und fordern zur subtilen Betrachtung über die Frage auf, wie weit es sich hier um ein primäres Corpuscarcinom handelt.

In dieser Weise stellt sich dem blossen Auge die Entstehung und das weitere Wachsthum des Carcinoms dar; wir können aus den 43 Beobachtungen die Schleimhautentstehung des Krebses annehmen, weil mit der gleich zu erwähnenden, höchst zweifelhaften Ausnahme in keinem Fall von sicher primärem Krebs die Schleimhaut frei war und weil sich in den meisten die Erkrankung auf die Schleimhaut und ihre Umgebung beschränkte. Nur die Beobachtung von Klob (siehe oben unter Nr. 9 der fremden Fälle) bleibt für sich bestehen und deutet dieser Autor noch auf eine andere Entstehung — die Umwandlung eines Myoms in ein Carcinom — hin. Wir bemerken gleich, dass wir Gusserow[1]) nicht ganz beitreten können, wenn er bei Besprechung der krebsigen Entartung von Myomen diesen Fall als zunächst kaum beweisend weil unvollständig erklärt. An zwei Stellen seines Lehrbuches spricht Klob so ausdrücklich von dem mikroskopischen Bilde des Krebses, der sich aus Myom entwickelt, dass wir ohne Einsicht und Nachuntersuchung des Präparates[2]) den Fall nicht streichen können, auch schon deshalb nicht mit Stillschweigen übergehen dürfen, weil er gegen die Schleimhautentstehung zu sprechen scheint. Wir halten es allerdings für unerlaubt, Klob gegenüber die Möglichkeit der Verwechselung eines „vereiternden" oder erweichenden Myoms oder eines beginnenden Myosarcoms auch nur zu erwähnen; derartiges ist bei der bestimmten Erklärung eines Mannes wie Klob ausgeschlossen, zumal er sich der Seltenheit des Präparates wohl bewusst war, sich auch vergeblich bemüht hat, an irgend einer andern Stelle des Körpers eine primäre krebsige Erkrankung zu entdecken.

Die Deutung selbst betreffend, so können wir nach den Worten Virchow's[3]) an der Möglichkeit der primären Degeneration eines Myoms zu Carcinom nicht direct zweifeln, nur möchten wir mit ihm hervorheben, dass der directe Nachweis noch nicht erbracht ist, auch nicht — unserer Meinung nach — durch Klob's Ver-

[1]) a. a. O. S. 33.

[2]) Wir haben vergeblich in Salzburg in dem Museum, dem Klob das Präparat einverleibt haben will und das nach dem Schluss der Universität wohl zum Theil aufgelöst ist, das Präparat zu finden versucht.

[3]) Virchow, Geschwülste Bd. III, S. 121 und 211, 212.

öffentlichung. Denn man kann aus der Schilderung des Präparates bei der Verjauchung eines Theiles der Geschwulst nicht streng nachweisen, ob nicht vielleicht doch die Schleimhaut primär ergriffen war. Zwar sagt Klob: „Nach innen ragt von linksher die von einer Schichte Uterusmuskulatur überkleidete Neubildung in die Uterushöhle hinein", aber „die Neubildung erwies sich in ihren unteren zwei Dritttheilen nekrotisirt, in dem untersten Abschnitt verjaucht . . . der Uterus war ausserdem an seiner linken unteren Partie quer eingerissen . . ."

Durch die Verjauchung scheint uns ausgedrückt zu sein, dass der so veränderte Theil, die jauchende Fläche, mit der Aussenwelt, also jedenfalls mit der Uterushöhle communicirt, d. h. dass an der verjauchten Stelle weder ein Theil der Schleimhaut noch die dünne den Tumor überziehende Schicht Uterusmuskulatur erhalten gewesen sein kann.

Wir haben nun oben erwähnt, dass von den circumscripten Schleimhautcarcinomen knotenförmige Bildungen in der Muskulatur entstehen können; vielleicht würde man somit geneigt sein, den Klob-schen Fall als eine Illustration hiezu hinzustellen, ihn nicht mehr als ein Unicum betrachten. Er würde dann in dem zweiten Fall aus dem pathologischen Institut der Charité ein Analogon haben [1]). Wenn man nun schon durch diese Ueberlegung dahin gelangen könnte, diesen fraglichen Fall, dessen Verjauchung wir an sich ja schon als Zeichen des Zuweitfortgeschrittenseins betrachten könnten, nicht als Ausnahme hinzustellen, so scheint uns besonders, da hier die Frage der Myomdegeneration mit in Betracht zu ziehen ist, die oben angeführte Beobachtung Buhl's von erheblicher Bedeutung; der von ihm zuerst gelieferte Nachweis des Einwachsens eines Adenomcarcinoms mit seinen Drüsen oder Epithelzapfen in ein Myom, den er in einem Fall lieferte und, wie er in einer Anmerkung hinzufügte, später noch zweimal bestätigen konnte, legt natürlich auch für den Klob'schen Fall diesen Entstehungsmodus nahe; dass dann später direct auch Muskelzellen degeneriren, bedarf aber keiner weiteren Erklärung. Auch wir sind in der Lage, über eine Beobachtung zu verfügen, die der Buhl'schen ganz analog ist. Eine 56jährige Frau aus der Praxis des Herrn Dr. P. Ruge klagte seit 2 Jahren über Blutungen, nachdem vor 6 Jahren die Menses

[1]) Siehe Tafel I, Fig. 2.

cessirt hatten. Nach Laminariaerweiterung des Uterus liessen sich am 26. Juli 1876 zahlreiche kleine Unebenheiten auf der ganzen Innenfläche nachweisen, daneben dicht über dem inneren Muttermund ein gut kirschgrosses Myom. Sowohl die Wucherungen wie das Myom wurden entfernt. Uebrigens traten bald erneuerte Blutungen ein, die im September 1876 zur Wiederholung der Auskratzung Veranlassung gaben und unter zunehmender Kachexie erfolgte im December 1876 der Tod. Die genaue mikroskopische Untersuchung ergab, dass sich die Schleimhaut über dem Myom in krebsiger Degeneration befand, aber auch in das Myom drangen Krebsschläuche ein; letztere bewahrten hie und da ihr Lumen und verriethen deutlich ihre drüsige Herkunft. — Nach diesen vier Beobachtungen ist die Möglichkeit einer secundären Degeneration eines Myoms erwiesen, dass vorher bestehende Drüsenwucherungen einer später etwa erfolgenden bösartigen Degeneration den Weg ebnen können, ist uns nach einzelnen Untersuchungen von Mischgeschwülsten, besonders von myomatösen Polypen, die fast ganz mit drüsigen Bildungen durchsetzt waren, nicht zweifelhaft; auch haben wir bereits nachgewiesen, dass Drüsenneubildungen z. B. an der Portio tief in das eigentliche Parenchym eindringen können und machten wir damals auf den durchaus nicht immer benignen Charakter der „Erosionen“ aufmerksam. Auch kürzlich erhielten wir grosse Massen und Gewebstrümmer, die aus dem Cervicalcanal ausgekratzt waren, bei einer Frau (Bl.), bei der ähnliche Massen schon vor fast 2 Jahren eine gleiche Operation nothwendig gemacht hatten. Die jetzt entfernten Stücke waren bis zu 1 Ctm. dick und hatte bei ihrem Entfernen selbst der Douglasische Raum eröffnet werden müssen, sie waren scheinbar nicht carcinomatös: überall enthielt das sehr feste Gewebe zarte gewucherte, cervicalerscheinende Drüsen und so erklärte sich auch das langsame „Recidiviren“ dieses schon früher klinisch als Krebs angesprochenen Falles.

Fassen wir diese Erfahrungen zusammen, so ergiebt sich, dass Drüsenwucherungen von ihrer ursprünglichen Stelle aus weit vorwärts dringen, Muskulatur des Uterus wie Myome angreifen und bei späterer krebsiger Entartung auch diese carcinomatös durchsetzen können. Wir sind nicht abgeneigt, von diesem Standpunkt aus auch den Klob'schen Fall zu betrachten; ob mit Recht, ist schwer zu sagen, aber wir glauben, dass er, wenn auch als Seltenheit anzusehen, keinenfalls, weil zu weit vorgeschritten, als gegen

unsere Auffassung von der Genese des primären Carcinoms im Uteruskörper beweisend gelten darf.

Wie verhält sich mikroskopisch der primäre Krebs des Gebärmutterkörpers in seiner Form und seiner Entstehung?

Die Beantwortung dieser Frage ist natürlich nicht mehr in allen Fällen genau möglich, insbesondere sind aus denjenigen der Literatur überhaupt nur sehr wenige verwerthbar; aber für uns ist folgende Schlussfolgerung massgebend: In allen sicheren Beobachtungen ist jedenfalls die Schleimhaut makroskopisch betheiligt; in allen denjenigen Fällen, in denen überhaupt die Entstehung nachzuweisen noch möglich war, ist die im Folgenden dargestellte Genese aus Elementen der Mucosa mit Sicherheit zu beobachten gewesen; also passt dieselbe auf die andern zu weit vorgeschrittenen Fälle — wenigstens glauben wir diese Supposition als berechtigt ansehen zu dürfen.

Im Grossen und Ganzen lassen sich zwei Formen unterscheiden, die man nicht einfach durch verschiedene Benennungen trennen sollte, wie Carcinoma glandulare und Adenoma malignum; beide sind vielmehr wirkliche Krebse. Die eine bietet in ihrem Abschluss mehr das bekannte Bild des Alveolarcarcinoms dar; man trifft grosse epitheliale Zellstränge eng aneinander liegen, nur wenig Stroma trennt die sich verästelnden und wieder vereinigenden Züge; oft kann die Entstehung dieser Form kaum aus dem mikroskopischen Bild vermuthet werden; und doch ist bei passendem Material die Genese eines Neoplasma kaum irgendwo so leicht zu verfolgen wie beim Corpuscarcinom. Während wir früher in einem Fall den directen Uebergang der krebsigen Drüsendegeneration aus den normalen Drüsen nachweisen konnten, so ist uns dasselbe jetzt vielfach in der schönsten Weise möglich gewesen.

Auf Kosten des Gerüstes werden die Drüsenlumina weiter[1]), die schönen zierlichen flimmernden Cylinderzellen erhalten eine andere Form, werden mehrschichtig, platt, epidermoidal und gross, je nach der Schnelligkeit des Wachsthums; auch ändert sich ihre Tinctionsfähigkeit. Zuletzt ist der Raum, den die wachsende Drüse einnimmt, um das Fünfzigfache und mehr grösser, als das der normalen. Die Epithelwucherung beginnt an einer Wand derselben

[1]) Siehe Tafel I, Fig. 3.

und füllt durch allmäliges Wachsthum das Lumen so aus, dass oft nur ein sichelförmiger Abschnitt, wo noch Cylinderepithel einschichtig erhalten ist, übrig bleibt, oder es beginnt die Wucherung von allen Seiten gleichmässig, so dass ein centrales Lumen restirt, aber auch dieses kann endlich verschwinden, bis nur ein einfacher Zellenhaufen sich darstellt. In noch andern Fällen wuchern die Zellen von den verschiedensten Punkten sich entgegen und es bilden sich, wie wir es schon früher bei Drüsencarcinomen nachwiesen, Brücken durch ihre Vereinigung; es theilen sich so die Drüsen in zwei, drei oder mehrere kleiner bleibende Abschnitte; man darf diese schliesslich nicht mit Vacuolen oder eingeschmolzenen Partien verwechseln — ein Vorgang, der freilich secundär auch vorkommt. Zwischen diesen halb oder wenig veränderten Drüsen liegen fast ganz normal erscheinende — oder Alles ist schon in solide Zellstränge verwandelt.

Die zweite Form[1]) ist und bleibt sehr lange drüsig oder besser aus Schläuchen mit Cylinderepithel zusammengesetzt, die sich durcheinander „verfilzen", zu knäuelartigen Bildungen verschlingen, fast ohne jegliches Bindegewebsgerüst, unentwirrbar sich darstellen. Ihre Entstehung ist einfach: die Lumina der normalen Drüsen erweitern sich, es treiben Sprossen von der Wand aus nach innen in das Lumen und nach aussen in die bindegewebige Umgebung; von denselben gehen nach allen Richtungen neue Wucherungen aus und von den letzteren abermals neue, so dass anstatt des ursprünglich einfachen Drüsenlumens eine grosse unentwirrbare, kein eigentlich grösseres Lumen mehr zeigende knäuelartige Drüsenmasse entsteht (Hand in Hand mit den Epithelwucherungen geht natürlich auch eine Neubildung des Stromas); aber indem die Nachbardrüsen wuchern, verschwindet das Stroma durch Zusammenrücken der veränderten Drüsen wieder mehr und mehr und wird zuletzt minimal. Durch Wucherung des sonst meist einschichtig bleibenden Cylinderepithels entstehen auch manchmal grosse Epithelmassen mit Polymorphie der Elemente; aber im Allgemeinen bleibt der Typus des drüsigen Baues erhalten, wenn auch Uebergänge zwischen beiden Formen möglich sind.

Die Frage, die sich hier anschliessen könnte, ob ein Carcinom des Uterus immer eine länger vorher veränderte Schleimhaut voraussetzt, ob eine stark veränderte Schleimhaut in Car-

[1]) Siehe Tafel I. Fig. 4.

cinom übergehen kann resp. übergeht, ist schwer zu beantworten, so wichtig es auch wäre. Bringen doch, wie wir beobachten konnten, chronische, fungöse und interstitielle Endometritiden, die Jahre lang allen Mitteln trotzen, die Trägerin furchtbar herunter; nicht fern dürfte es liegen, in diesen Fällen zur Entfernung des ganzen Organs zu schreiten, wenn man sicher den Uebergang in Carcinom zu fürchten hätte. Der Process einer stets recidivirenden Endometritis ist schon an sich ein so maligne erscheinender, dass in der That ein Verdacht bösartiger Degeneration dem Gynäkologen das Messer in die Hand drücken müsste. Doch bis jetzt haben wir trotz eines überaus grossen Materials noch keine sicheren Anhaltspunkte gewinnen können; hier haben wir nur Hyperplasie, die wieder schwinden kann, dort Heteroplasie, Destruction mit allgemeiner Infectionsfähigkeit gefunden; wir haben noch nicht aus einer einfach veränderten Schleimhaut nach längerer Beobachtung Carcinom entstehen sehen, so oft wir auch im Stande waren, das Carcinom in Anfangsstadien zu untersuchen. Wir kennen nur die eine Beobachtung, nämlich die von Eppinger, der nach 4 Monaten eine früher adenomatöse Schleimhaut krebsig verändert fand. Sehr nahe liegt es immerhin, für das Carcinom eine veränderte Schleimhaut vorauszusetzen, besonders da wir im Climacterium oder später sein Auftreten fanden und gerade um diese Zeit die Uterusschleimhaut häufig mehr oder weniger starke Veränderungen eingeht (siehe unten bei Aetiologie).

Dieser Anatomie des beginnenden Corpuscarcinoms brauchen wir kaum über das Fortschreiten desselben viel hinzuzufügen. Relativ früh scheinen die Drüsen, die retroperitonealen wie lumbalen etc. ergriffen zu werden; der innere Muttermund kann besonders in der Continuität der Schleimhaut oder durch Berührung der Cervixschleimhaut mit einem krebsigen Polypen abwärts überschritten werden — Beispiele hiefür geben wir im letzten Abschnitte dieser Arbeit. Auch ein Fortschreiten auf die Blase kann nach peritonealen Adhäsionen ebenso wie auf den Mastdarm vorkommen, doch sind auch Fälle beschrieben, in denen ohne vorherige Verlöthung das Peritoneum ergriffen und zerstört wurde — die Peritonitis bereitet dann ein relativ frühes Ende. Ein Fortschreiten auf die Parametrien scheint beim Corpuscarcinom erst spät zu Stande zu kommen, daher auch der urämische Tod nicht so häufig wie beim Cervixcarcinom ist. Metastatische Knoten können sich in fast allen Organen bilden,

selbst die Vagina scheint häufig Sitz derartiger Bildungen werden zu können.

So weit es sich nach eigenen und fremden Beobachtungen feststellen liess, scheint dies das Resumé über die Anatomie und Histiogenese des Carcinoms im Uteruskörper zu sein.

Zur Aetiologie desselben können wir leider nicht viel beitragen. Wenn man will, kann man die Endometritis, das „gutartige Adenom", in dieser Beziehung etwas verdächtigen; wir haben schon oben angedeutet, dass die Processe, die unter diesen Begriff fallen, in gewissem Sinne vielleicht Vorarbeiter des Krebses sind; aber damit wäre die Frage nur verschoben: wir wissen dann noch lange nicht, weshalb aus einer fungösen Endometritis ein „Adenom" entsteht und kennen ebenso wenig die Gründe, durch welche dieses eventuell bösartig wird. — Auch für das Uteruscarcinom bleibt es daher nothwendig, nach den Momenten zu forschen, denen man mit mehr oder weniger Recht im Allgemeinen Bedeutung bei der Entwickelung des Krebses beizulegen pflegt. So wird stets den mechanischen Insulten eine gewisse Schuld beigemessen, ja Freund[1]) suchte für die Entstehung des Krebses an selteneren Stellen in besonderen mechanischen Verhältnissen einen Erklärungsgrund hinzustellen. Am Gebärmutterkörper könnten derartige Umstände sich besonders leicht finden lassen bei einer Retroflexio, hier würde jede Cohabitation, ja jede Defäcation einen mechanischen Reiz auf den Uterus abgeben können, dessen häufige Wiederkehr bei disponirten Individuen Krebs erzeugen sollte. Nun fand sich unter unseren 20 Beobachtungen 18 Mal die Lage des Uterus verzeichnet und hievon waren 4 retroflectirt; unter den 22 Fällen aus der Literatur sind in dieser Hinsicht nur 20 zu benutzen und hievon kamen Lageveränderungen nach hinten 2 Mal vor, also unter 38 Fällen 6 Mal Retroflexio. Abgesehen davon, dass die Zahlen an sich noch viel zu klein, um daraus allein sichere Schlüsse zu ziehen, muss man vielleicht auch insofern vorsichtig sein, als vielleicht ein früher retroflectirt liegender Uterus aus dem Becken bei der carcinomatösen Degeneration herauswachsen kann; aber jedenfalls geht aus unseren Zahlen hervor, dass die Retroflexio nicht auffallend

---

[1]) Virchow's Archiv Bd. 64.

häufig sich zusammen mit dem Krebs des Gebärmutterkörpers vorfindet; daher ist in dem obigen Sinne eine mechanische Entstehungsursache wohl nicht recht anzunehmen. Dies ist auch um so weniger wahrscheinlich, als das relativ späte Alter, in dem, wie wir gleich sehen werden, das Carcinom zu entstehen pflegt, derartige mechanische Momente jedenfalls ziemlich wegfallen lässt. Dass weder Cohabitation noch viele Geburten hier in Frage kommen können, wird dann direct durch das relativ häufige Vorkommen der uns beschäftigenden Erkrankung bei Nulliparen, ja sogar bei Jungfrauen bewiesen.

Von unseren 20 Beobachtungen haben wir 17 Mal Notizen über die Zahl der Geburten, und zwar haben 9 keinmal ausgetragen geboren (von diesen 3 absolut jungfräulich, 2 Frauen hatten abortirt); eine Frau hat einmal, eine zweimal, eine dreimal, zwei viermal, eine fünfmal, eine siebenmal geboren, bei einer ist nur verzeichnet, dass sie überhaupt geboren hat. Unter den 22 Literaturbeobachtungen sind nur 14 für die vorliegende Frage zu verwerthen, in den andern 8 Fällen ist nichts über die Zahl der Geburten angegeben. Unter den 14 Frauen befinden sich 8, die nicht ausgetragen geboren haben (eine hat einmal abortirt); zweimal ist nur angegeben, dass die betreffenden Frauen geboren haben, einmal sind 2 Geburten, einmal 3, einmal 5, einmal 6 vorausgegangen.

Fassen wir wieder wie oben zusammen, so

gebaren 17 Frauen 0 Mal (darunter aber abortirten 3)
1 „ 1 „
2 „ 2 „
2 „ 3 „
2 „ 4 „
2 „ 5 „
1 „ 6 „
1 „ 7 „
3 „ mehrmals, ohne dass eine Zahl angegeben wurde.

Summa 31.

Viel wichtiger als mechanische Insulte scheinen chronische Reize zu sein, die das ganze Organ dauernd treffen. Welcher Art dieselben sind, ist allerdings nicht ganz leicht festzustellen, doch sind einzelne andere Folgen derartiger Reizzustände bei einigen Kranken nicht zu verkennen. Sehen wir auch davon ab, dass nicht allzu selten Schleimpolypen, Cervixverdickungen u. s. w. vorkommen,

so fiel uns besonders auf, dass bei vielen Patientinnen die Menopause relativ spät eingetreten war, resp. in einem hohen Lebensalter noch nicht eingetreten war. Es würde sich diese Thatsache ja aus andauernder Hyperämie des Uterus ganz gut erklären. Wir verkennen allerdings nicht die Schwierigkeiten, denen wir hier naturgemäss begegnen müssen; denn wenn die Menopause wirklich eingetreten ist und nach mehrmonatlichem Ausbleiben der Menstruation von Neuem Blut abgeht, die Pausen zwischen einzelnen nun eintretenden Metrorrhagien auch ganz unregelmässig sind, so sind die Patientinnen trotzdem nur allzu geneigt, von Menstruation zu sprechen; doch selbst wenn man noch so sehr versucht, einen Irrthum zu beseitigen und daraufhin noch besonders examinirt, so bleibt doch noch die auffallende Thatsache bestehen, dass die Menstruationszeit in ein höheres Alter hinaufreicht als gewöhnlich. Vielleicht sind eben derartige unregelmässige Blutungen auf die oft in Climacterien entstehende Endometritis zu beziehen.

Von unseren Fällen sind nur 15 mit Angaben über diesen Punkt versehen.

Vor dem 45. Lebensjahr trat die Menopause 3 Mal ein,
von dem 46.—49. „ „ „ „ 3[1] „ „
im 50. „ „ „ „ 6 „ „
nach dem 50. „ „ „ „ 3 „ „

Auch in den 6 verwerthbaren Literaturbeobachtungen trat die Menopause nur einmal im 45. Jahr, die andern Male zwischen 49. und 52. Lebensjahr ein.

Auch hier können wir natürlich nur die für derartige Zusammenstellung viel zu kleine Beobachtungszahl bedauern und glauben, dass weitere Fälle uns lehren werden, wie viel hierin Berechtigtes liegt. Nehmen wir aber vor der Hand die Ergebnisse unserer kleinen Zusammenstellung hin, so geht daraus hervor, dass durchschnittlich die Menopause bei Kranken, die nachher an Carcinom der Corpus erkranken, später eintritt als gewöhnlich. Unter den verschiedenen Möglichkeiten der Deutung, die man dieser Thatsache geben kann, scheint uns die, dass es sich nicht um Menstruation, sondern schon um atypische Initialblutungen des Carcinoms handelt, wenig berechtigt, weil wir oft finden, dass die Patientinnen

[1]) Hier ist mitgerechnet eine zur Zeit der Beobachtung 48 Jahr alte „noch menstruirte“ Person.

nach der Menopause erst freie, mehr weniger lange Zeit haben, ehe die ersten Zeichen des Krebses eintreten. Viel richtiger scheint es uns zu sein, aus dem späten Eintritt der Menopause auf chronische Reize zu schliessen, die den Uterus treffen und nun zu langdauernder Hyperämie führen, unter deren Einfluss chronische Schleimhautveränderungen sich herausbilden, die dann bei prädisponirten Individuen zu bösartiger Degeneration führen. Welcher Art die Reize sind, wissen wir zur Zeit nicht, es scheint uns zweifellos, dass wir unter ihnen eine grosse Mannigfaltigkeit erwarten können. Findet man doch nicht selten neben Corpuscarcinom senile Colpitis und analoge Entzündungszustände bestehen.

Hervorheben wollen wir dann die späte Zeit, zu der sich diese Form des Carcinoms zu entwickeln pflegt. Nicht die Zeit kurz vor der Menopause ist die gewöhnliche, sondern meist später, in einzelnen Fällen viel später, finden wir die Erkrankung.

Im Alter v.	20—30 J.	erkr. in uns. Fällen	0,	v. Literaturf.	3	also Sa.	3
„	30—40 „	„	2,	„	2	„	4
„	40—45 „	„	0,	„	2	„	2
„	45—50 „	„	1,	„	2	„	3
„	50—59 „	„	7,	„	7	„	14
„	60 J. u. darüber	„	7,	„	2	„	9

Also wurde die Erkrankung vor dem 50. Lebensjahr von uns nur 3 Mal, nach Hinzuzählung der fremden Beobachtungen 12 Mal festgestellt; nach dem 50. Jahr von uns 14 Mal, im Ganzen 23 Mal, also $^1/_3$ der Erkrankungen vor dem 50. Jahr, $^2/_3$ nach demselben, und würde dies Verhältniss noch etwas ausgeprägter sein, wenn wir statt des 50. das 45. Lebensjahr setzten.

Die Häufigkeit des Carcinoms im Uteruskörper ist wie bekannt keine sehr grosse. Auch wir können an dieser Angabe nichts ändern, nur meinen wir durch die Thatsache, dass es uns gelungen, an einem allerdings nicht ganz materialarmen Ort über 20 Fälle zu sammeln, ist immerhin die Vermuthung berechtigt, dass die Erkrankung doch nicht zu denen gehört, die eine Beschreibung jedes einzelnen Falles verlangen. Es wird mit dieser Form jedenfalls ähnlich ergehen, wie mit dem beginnenden Carcinom der Portio. Vor uns hatte kaum Jemand frühe Stadien zu sehen Gelegenheit gehabt, jetzt wird es fast zu viel diagnosticirt; ähnlich ging es seinerzeit mit dem Sarcom des Uterus nach dem Erscheinen der

Arbeit Gusserow's. Und wir selbst müssen gestehen, dass es die ersten leicht zu erkennenden Beobachtungen waren, die uns veranlassten, mehr auf das Carcinom des Uteruskörpers zu achten und seit wir dies thaten, wurde es häufiger. Genaue Vergleichszahlen zu der Häufigkeit des Carcinoms an der Portio vermögen wir zur Zeit noch nicht zu geben, weil unsere Fälle nicht alle einer Quelle entstammten. Erst wenn die Diagnostik desselben überall mit gleicher Sicherheit geübt werden wird, wird man im Stande sein, statistische Angaben zu machen.

Auch die Symptomatologie des Krebses des Gebärmutterkörpers scheint uns in dem Sinne bekannt, als man weiss, welche Erscheinungen bei demselben auftreten können; die Wichtigkeit der einzelnen und ihre Deutung jedoch scheint noch der Erörterung werth. Das hervorragendste Symptom sind die Blutungen. Sie beginnen auch die Aufmerksamkeit der Patientinnen auf ihr Leiden zu erregen. Am Ende des menstruellen Lebens oder nachdem Jahre seit der Menopause vergangen sind, in denen nur sogenannte climacterische Beschwerden die Kranken belästigt hatten, treten Metrorrhagien auf, die, zuerst seltener, für menstruell angesehen werden können, dann aber bald fast ununterbrochen andauern. Die Intensität derselben nimmt mit der Dauer der Krankheit erheblich zu. Aufmerksame Frauen geben an, dass mehr weniger lange Zeit Schleimabsonderung vorausgegangen und in den blutungsfreien Momenten wieder einträte. An sich haben die Blutungen nichts Charakteristisches; auch bei den gutartigeren Schleimhauterkrankungen der Uterusinnenfläche, dem sogenannten Adenom, der interstitiellen Endometritis kann das Auftreten dem Carcinom vollständig gleichen.

Der besonders von einzelnen Franzosen betonte Gestank des Ausflusses oder des abgehenden Blutes ist für Carcinom absolut nicht nothwendig; er hängt von der zufällig auftretenden oder fehlenden Erweiterung der Uterushöhle ab und aus der anatomischen Beschreibung ging hervor, dass in vielen Fällen die Muskulatur durch die Neubildung erheblich verdünnt wurde, in andern dagegen relativ stark blieb. Wenn nun nach der Vergrösserung der Uterushöhle die Wucherungen zerfallen, so können sie naturgemäss in derselben verjauchen und da die verdünnte Muskulatur niemals im Stande ist, alles auszutreiben, dauernd zu dem übeln Geruch der Secrete Veranlassung geben. So lange die Neubildung den Zerfall überwiegt, oder so lange der Process an der freien Oberfläche sich

beschränkt, die Muskulatur von normaler Dicke bleibt, ist ein übler Geruch hiebei nicht nothwendig. Dieselben Bedingungen für Zersetzung können aber ausnahmsweise auch bei „gutartigen“ Adenomen vorkommen und muss daher gewarnt werden, auf den Factor einen allzu grossen Werth in diagnostischer Beziehung zu legen. Der Aufenthalt der Secrete in der Scheide ist dabei nur von untergeordneter Bedeutung und sind ja daher die gewöhnlichen Mittel der Reinlichkeit nicht von Einfluss auf einen durch Carcinom des Corpus bedingten übeln Geruch.

Ein besonders von Simpson hervorgehobenes Symptom ist der Schmerz, in dessen Auftreten derselbe eine ganz charakteristische Erscheinung sehen wollte (siehe oben). Zu bestimmten Stunden des Tages tritt oft ganz regelmässig anfallsweise ein überaus heftiger, mehr weniger lange anhaltender Schmerzparoxysmus auf, der die Patientin laut schreien lässt. Nach einiger Zeit hört derselbe auf, um nach bestimmter Pause wiederzukehren. Simpson[1]) glaubt aus dieser Erscheinung mit Sicherheit auf Krebs des Gebärmutterkörpers schliessen zu können; er giebt an, nur ausnahmsweise bei ein oder zwei Fällen von Hämatometra oder Verkalkung eines submucösen Fibroids etwas Derartiges gesehen zu haben. Auch in mehreren unserer Beobachtungen haben wir das gleiche Symptom auftreten sehen; insbesondere konnten wir mehrfach im Verlauf der Erkrankung in unserem Fall 13 dasselbe constatiren und scheint uns ebenso, wie dies auch bei Simpson's Kranken hervortritt, die Wirkung der Therapie bemerkenswerth, besonders für die Deutung der Erscheinung. Die Schmerzen verschwanden dreimal sofort auf energisches Auskratzen der Uterushöhle, die bei engem, fast undurchgängigen äusseren Muttermund kolossal ausgedehnt war und mit der der gesunde Cervix in eine Höhle verwandelt war. Dicht über dem äusseren Muttermund gehen die Wände des Cervicalcanals fast kugelig auseinander wie bei Hämatometra. Die Schmerzparoxysmen, die erst einmal, später mehrmals in 24 Stunden auftraten und nach dem operativen Eingriff sofort verschwanden, sind nichts weiter als Uteruscontractionen, die vergeblich bei engem Cervix oder äusserem Muttermund den Inhalt herauszutreiben suchen. Nach Entleerung der Uterushöhle verschwinden sie gänzlich.

Auch in andern Fällen konnten wir nur bei Ausdehnung der

[1]) Selected Works. Edinburgh 1871, S. 772.

Höhle Aehnliches beobachten und das Cessiren nach dem Auskratzen feststellen. Die Eigenthümlichkeit des Verschwindens und paroxysmenartigen Auftretens in der Regelmässigkeit wird von Simpson nicht näher erörtert. So weit wir nur nach unserem Material eine Deutung zurechtlegen können, scheint vor Allem eine absolute Genauigkeit der Wiederkehr nach Stunden doch zu den Ausnahmen zu gehören und glauben wir, dass man durch Ausstossung kleiner Stückchen auf der Höhe der Contractionen das Nachlassen der Schmerzen sich erklären kann: sobald der Uterusmuskulatur die Entfernung einiger Bröckel gelang, hört der dehnende Schmerz auf, bis die durch die Ausbreitung freie Stelle durch die Neubildung wieder ausgefüllt ist. Dass zuerst zu diesem Wiederersatz fast gleiche Zeiträume nöthig sind, bedarf ebenso wenig einer besonderen Erklärung, als das natürlich stets zu beobachtende langsame Anschwellen des Schmerzes.

Diese Anfälle treten meist erst in etwas vorgerücktem Stadium auf, wenn die Zeit der stärksten Blutungen schon vorbei ist, sie fehlen in den Fällen, in denen die Verbreitung des Krebses nach der Peripherie in Knotenform vor sich geht; sie kommen meist vor, wenn die Proliferation nach innen statt hat. Die bei allen andern Krebsen vorkommenden mehr andauernden Schmerzen kommen natürlich auch bei dem Carcinom des Uteruskörpers vor; sie sind aber nicht von so typischer Erscheinung wie diese von Simpson beschriebenen. Nach unserer Deutung verlieren sie auch viel von ihrem diagnostischen Werth, sie könnten, wie auch aus den von Simpson angegebenen Fällen hervorgeht, unter analogen Bedingungen leicht entstehen, doch werden sich derartige Verhältnisse bei andern Krankheiten allerdings nur selten finden.

Die mit jedem Krebs verbundene Kachexie fehlt auch bei Körpercarcinom nicht; doch wie uns scheint, tritt sie hier relativ spät auf, wie überhaupt der Verlauf ein etwas langsamer ist. Man könnte sich vorstellen, dass in Folge des Intactbleibens eines Theiles der Muskulatur dem Durchtritt infectiöser Massen durch die Wand ein Hinderniss entgegengesetzt wird.

Dass in Folge der Weiterverbreitung des Krebses auf Nachbarorgane der Symptomencomplex sehr variirt werden kann, brauchen wir nicht besonders hervorzuheben. Blasenerscheinungen, Urämie, Compression des Darmes u. s. f. sind nicht seltene Complicationen, doch sind es meist die primären Erscheinungen von Seiten des

Uterus, die die Kranken dem Arzt zuführen, die secundären Erkrankungen werden meist zurücktreten gegen die andern.

Auch der Verlauf der Erkrankung im Ganzen ist nach der Discussion der einzelnen Symptome unschwer zu construiren. Frauen, die nicht mehr menstruirt sind oder deren Menstruation noch in ein relativ hohes Alter dauert, bemerken zuerst allmälig stärker werdenden Ausfluss, dem sich bald unregelmässige, lang dauernde, schwer stillbare Blutungen anschliessen; erst dann beginnen Schmerzanfälle und unter fortschreitender Anämie erfolgt meist nicht allzu rasch der Tod der Kranken. Die Dauer ist aus unseren Beobachtungen schwer zu bestimmen, da die meisten zu therapeutischen Eingriffen Veranlassung gaben, andere die Zeit des Beginnes nicht feststellen liessen. Ueber zwei Jahre mindestens scheint sich die Krankheit von ihrem ersten Bemerktwerden hinzuziehen; von dem ersten Auftreten der Blutungen ab dauert es meist viel länger, doch ist nicht sicher, wie weit man in ihnen den Beginn des Carcinoms erblicken darf. Ueber den günstigen Einfluss der palliativen Therapie werden wir noch weiter sprechen müssen. Von dem eben skizzirten durchschnittlichen Verlauf kommen nur wenige Abweichungen vor; in erster Linie ist das Auftreten im früheren Lebensalter bemerkenswerth und ist dann ein Zusammenhang mit Puerperien recht auffallend; doch ist wohl in denselben nichts anders zu sehen als ein Reizzustand, der zur Entwickelung Veranlassung giebt, der aber jedenfalls nicht zu den häufigen gerechnet werden kann.

Dass wir noch keine Bemerkungen über die Prognose folgen lassen können, dass wir noch keine dauernden radicalen Erfolge zu verzeichnen haben, liegt zweifellos an der Jugend der betreffenden Operationen; an sich muss gerade hier die Hoffnung auf radicale Heilung bei rechtzeitiger Operation als eine recht grosse hingestellt werden.

Die Diagnose auf Carcinom des Corpus uteri zu stellen, kann heute nicht mehr zu den schwierigen Aufgaben der Gynäkologie gezählt werden; es sind zwei Momente, die diesen Ausspruch rechtfertigen: die Erkenntniss von der Gefahrlosigkeit des Auskratzens von Schleimhautpartien aus dem Uterus und die jetzt nicht mehr fortzuläugnende Thatsache[1]), dass das Mikroskop im Stande ist,

[1]) S. a. Unsere Arbeit: Erosion und beginnender Krebs und C. Ruge, Berl. klin. Wochenschr. 1879 Nr. 4, J. Veit, Centralbl. für Gyn. 1878 Nr. 26.

aus derartigen kleinen Stücken, die einem Orte von bekannter Structur entstammen, festzustellen, welche Veränderungen an denselben vorgegangen sind. In diesen beiden Fortschritten der Gynäkologie liegt die ganze Diagnostik ausgesprochen und nur wenig haben wir dem hinzuzufügen. Eine sehr dringende Indication zur diagnostischen Auskratzung ist jedenfalls nicht nothwendig, da eine Gefahr in ihr kaum liegt; ohne weitere Vorbereitungen als die der Desinfection des scharfen Löffels und der Scheide, sowie möglichste Reinigung der Uterushöhle vor und nach dem Eingriff, am besten wohl mit dem Bozeman'schen von Fritsch[1]) verbesserten Katheter kann man die Stückchen entfernen; dass bei reizbaren Individuen hinterher eine gewisse Ruhe zweckmässig ist, braucht nicht hervorgehoben zu werden.

Will man sich allgemeine Regeln aufstellen, nach denen man sich dazu entschliesst, so scheinen uns atypische Blutungen von längerer Dauer diese Untersuchungsmethode zu erheischen. Nur durch dieselbe ist die Unterscheidung von interstitiellen oder drüsigen Entzündungen und malignen Neubildungen der Schleimhaut möglich. Da in allen bisherigen Beobachtungen die Blutungen sehr frühzeitig eine grosse Rolle spielen, so glauben wir, dass man bis zu ihrem Auftreten warten kann, dass man aus dem blossen Auftreten von Ausfluss viel eher auf Katarrh Verdacht zu haben braucht. Dass ein auffallend prall gespannter Uterus mit Menorrhagien, dessen äussere Fläche glatt oder kleinknollig ist, dass hochgradige Kachexie auch nur mit Ausfluss den Verdacht nahe legen können, ist klar, doch wird hier die diagnostische Erosion vielmehr deshalb indicirt sein, weil es darauf ankommt, zu erkennen, ob die Schleimhaut erkrankt ist, als wegen der Wahrscheinlichkeit, dass es sich um Carcinom des Corpus uteri handelt.

Die differentielle Diagnostik der uns beschäftigenden Krankheit von Fibroid, Sarcom oder Uterusinfarct ist damit auf ein ganz anderes Gebiet verlegt, die Kenntniss der Schleimhautveränderungen bei diesen Affectionen wird uns vor der Verwechselung mit Carcinom in zweifelhaften Fällen mehr schützen, als die allein ausgeführte combinirte Untersuchung, die Sicherheit daher eine viel grössere werden. — Ueber die mikroskopisch zweifelhaften Fälle

---

[1]) Wir lassen uns denselben übrigens wie einen männlichen Katheter (also nicht doppelt) biegen, weil wir ihn nicht in Seitenlage anwenden.

haben wir nur wenig hinzuzufügen. Es kann trotz der Einfachheit der mikroskopisch-anatomischen Frage in einzelnen, glücklicherweise sehr seltenen Fällen schwierig werden zu entscheiden, ob nur eine physiologische, jedenfalls nicht bösartige Veränderung des Drüsenapparates vorliegt. Für beide oben geschilderten Formen der Körpercarcinome giebt es zumal für einen nicht geübten Untersucher Complicationen, die das Verfahren der mikroskopischen Untersuchung und Entscheidung discreditiren könnten. Einmal kommen im Climacterium, wie schon gezeigt[1]), eigenthümliche Veränderungen des Endometrium vor; in der gewaltigen Umwälzung der Schleimhaut um diese Zeit gehen viele Drüsen zu Grunde und das Stroma schwindet auch, dadurch wird die Mucosa erheblich dünner. An den zu Grunde gehenden Drüsen bemerkt man, wenn man gerade eine Schleimhaut aus günstiger Zeit zur Verfügung hat, dass die Schärfe der Umrisse der Drüsen sich verwischt, dass die Zellen in ihrer Form sich ändern, gleichsam aufblähen, rundlich, plattepithelial, scheinbar mehrschichtig werden; oft ragen mehrere Zellen in das Lumen der Drüse hinein, ja sie können dasselbe ausfüllen, oft den in der Tiefe der Decidua reflexa liegenden Drüsenresten ähnlich. Die Tinctionsfähigkeit ist eine andere. Nur auf den ersten Blick und bei Mangel an Uebung kann man an Carcinom denken; anstatt progressiver Entwickelung gehen die Drüsen zu Grunde, sie werden resorbirt und man erhält dann in der Schleimhaut Lakunen statt Drüsenöffnungen, aber bald verschwinden diese, verwandeln sich in blosse Spalten und zuletzt vergehen auch sie.

Der zweiten Form des Corpuscarcinoms, die sich als sogenanntes „Adenoma malignum“ entwickelt, können die Bilder einer einfachen Endometritis glandularis ähnlich werden, wenn von den sich erweiternden wuchernden Drüsen Ein- und Ausstülpungen vorkommen, wenn je nach der Richtung der Schnitte in einem Drüsenlumen ein zweites zu liegen scheint, welches das erste ganz ausfüllt, wenn die Drüsen, namentlich aus den tieferen Schichten, eng aneinanderliegen.

Man wird derartige Fälle manchmal in der That als suspect bezeichnen müssen, die Diagnose vorläufig in suspenso lassen und das Mikroskop nach einiger Zeit noch einmal befragen.

Dies sind die beiden Punkte, die bei der anatomischen Diagnose

---

[1]) C. Ruge, Zeitschrift für Geburtshülfe und Gynäkologie, V, 2.

Schwierigkeiten machen können und eventuell Irrthümer veranlassen. Kennt man sie, so wird die Diagnöse kaum auf Hindernisse stossen und nur durch die mikroskopische Untersuchung wird es möglich sein, frühzeitig zum Handeln Anhaltspunkte zu gewinnen; ist doch uns selbst die relativ grosse Zahl von Beobachtungen zum Theil durch diese Methode zugeflossen.

Die Unterscheidung von Schleimhautsarkomen bietet im Allgemeinen auch keine grossen mikroskopischen Schwierigkeiten, man findet die Neubildung in ihren jüngeren Stadien vollkommen aus fast indifferent erscheinendem Granulationsgewebe zusammengesetzt; weiter vorgeschritten trifft man exquisit spindelförmige grosse Zellen mit grossen länglichen Kernen und Kernkörperchen; oder in andern Fällen bilden sich vollkommen interstitielle Räume, in denen sich kleine rundliche Zellenanhäufungen bilden, so dass hier der Ausdruck eines alveolären Sarkoms, oder da die Elemente auch ganz epitheliale Form tragen können, der eines Carcinosarkoms wohl am zutreffendsten sein dürfte. Anstatt der einfachen spindelförmigen Elemente kann die Entwickelung in mehr und mehr sich vergrössernden rundlichen Zellen vor sich gehen, in denen Kernvermehrung und starke Kernvergrösserung an das Bild von Riesenzellen erinnert. Für letzteres diente uns der Fall, dessen mikroskopisches Bild sich in Schröder's Lehrbuch der Gynäkologie vorfindet, als Paradigma [1]).

Es versteht sich von selbst, dass nicht allein das Mikroskop zur Diagnose heranzuziehen, sondern dass auch eine genaue combinirte Untersuchung nothwendig ist, um aus der äusseren Form, der Prallheit, der eventuell vorhandenen Knotenbildung etc. die Wahrscheinlichkeit eines Corpuscarcinoms überhaupt nahe zu legen, aber wir stehen auf dem Standpunkt, dass die klinische Untersuchung nur die mehr oder minder berechtigte Möglichkeit dieser Erkrankung bei undurchgängigem Cervix beweist, dass die Diagnose oft erst durch das Mikroskop sicher gestellt werden kann, daher dies allein auch in der differentiellen Diagnostik die Entscheidung zu geben vermag. Nach gestellter Diagnose ist dann die combinirte Untersuchung unersetzbar in Bezug auf die Frage der radicalen

---

[1]) Siehe S. 301 der IV. Auflage. Wir sahen 5 Fälle von primärem Sarkom des Uterus, deren Diagnose schon vor der Operation durch mikroskopische Untersuchung des Ausgekratzten gestellt wurde.

oder palliativen Therapie, nur sie allein kann die Möglichkeit der Exstirpation feststellen.

Therapeutisch haben wir die radicale von der palliativen Hülfe besonders in ihren Indicationen streng von einander zu trennen. Die erstere ist, sobald die Diagnose gestellt ist, stets nothwendig, wenn sie noch möglich ist; letztere kommt nur bei dringenden, durch das Carcinom bedingten Symptomen in Frage.

Die radicale Therapie kann nur operativ sein; wenigstens sind bis jetzt die Stimmen über die Möglichkeit der Heilung des Krebses durch innere Mittel noch so wenig vertrauenerweckend, dass an dieser Stelle eine ernste Discussion dieser Frage nicht nöthig ist. Bis vor Kurzem lag diese aber noch näher, weil die Uterusexstirpation fast unmöglich, wenigstens allzugefährlich war. Erst mit den unter Péan's Hand sich günstiger gestaltenden Resultaten bei der Exstirpation der Uterusmyome konnten auch für den Krebs des Uteruskörpers Hoffnungen entstehen. Heutzutage kommen im Wesentlichen zwei Wege in Frage, auf denen man die Entfernung des erkrankten Organs erreichen kann: die vaginale Operation und die Laparotomie. Welche Art des operativen Vorgehens man wählt, muss sich begründen lassen durch die anatomischen Verhältnisse des Krebses und die statistisch sich ergebenden Erfolge der einzelnen Encheiresen.

Durch die Laparotomie kann man entweder nach Freund den ganzen Uterus exstirpiren oder nur das erkrankte Corpus wegnehmen wollen. Freund's Methode ist bei den auf den Uteruskörper beschränkten Fällen nur für Diejenigen angezeigt, die bei einer krebsigen Erkrankung eines Theiles des Organs die Entfernung des Ganzen, besonders auch im Hinblick auf die Recidivmöglichkeit für zweckmässiger halten, als die nur des erkrankten Theils. Freund hat für das Cervixcarcinom durch Binswanger's Veröffentlichung der Sectionsresultate der exstirpirten Uteri die anatomische Begründung zu geben versucht: 2 mal unter 8 Fällen fand er bei primärer Erkrankung des Cervix Corpusbetheiligung. Diese hohe Procentzahl der Weiterverbreitung scheint bei Corpuscarcinom nicht zutreffend; unter den von uns beobachteten Fällen, freilich in frühen Stadien, fanden wir nur sehr selten ein Fortschreiten auf den Cervix; einigemale fand sich später die Schleimhaut des letzteren oberflächlich ergriffen, nur einmal fand sich in der Muskulatur desselben ein Knoten. Aus dieser zweifellos geringen Häufigkeit kann

man wohl an sich keine Indication zur Exstirpation des ganzen Organs herleiten. Sollten sich jedoch für das Corpuscarcinom den Binswanger'schen Zahlen analoge später ergeben, so müsste man natürlich von der partiellen Entfernung ganz absehen; doch unsere immerhin nicht allzu grossen Zahlen müssen uns daran mahnen, in dieser Frage, die nur durch grosses Material entschieden werden kann, noch nicht endgültig urtheilen zu wollen.

Ebenso wenig können aber die Resultate der nach Freund's Methode genesenen Frauen in Bezug auf die Recidivfreiheit irgendwie die Totalexstirpation bei circumscripter Erkrankung begründen, dem gegenüber sind 23 Radicalheilungen in langer Beobachtungszeit, die C. Braun[1]) publicirt, sehr werthvoll — denn er amputirte bei Cervixcarcinom eben nur den Cervix. Somit können weder allgemeine Ueberlegungen, noch die Möglichkeit der secundären Affection des Cervix nach primären Corpuscarcinomen, noch endlich die bisherigen Erfahrungen uns zur Zeit veranlassen, die Freund'sche Operation an sich bei isolirtem Krebs des Gebärmutterkörpers für angezeigt zu halten; es könnten nur in der Operation Momente liegen, die uns veranlassen, ihr im Vergleich mit andern Methoden den Vorzug zu geben. Dasselbe Urtheil muss sich die andere Totalexstirpation auch gefallen lassen: die vaginale Operation, die nach früheren Versuchen in jüngster Zeit von verschiedenen Operateuren ausgeführt, besonders warm von Schröder, Billroth, Czerny empfohlen wurde, ist auch an sich nicht indicirt, nur durch Vorzüge der Technik und durch bessere Statistik dürfte sie wie die Freund'sche hier in Frage kommen gegenüber der partiellen, sich nur auf den erkrankten Theil beschränkenden Exstirpation.

Bei isolirtem Krebs des Uteruskörpers scheint also nach dem Bisherigen nur die Amputation dieses Theiles angezeigt und operativ lässt sich dieselbe durch die Laparotomie ohne übermässige Schwierigkeit nach der Unterbindung der breiten Mutterbänder ausführen; Herr Prof. Schröder schneidet dann in der Höhe des inneren Muttermundes den Uterus ab und übernäht nach Umstechung oder Unterbindung der grössten Gefässe den Cervixstumpf wie bei der Myomotomie. Will man auf die Möglichkeit der Weiterverbreitung des Carcinoms auf die Cervicalschleimhaut Rücksicht nehmen, so

[1]) Lehrbuch der Gynäkologie. Wien 1881. S. 495.

kann man nach Schröder's Rath diese von oben trichterförmig excidiren.

Diese Operation ist prognostisch viel weniger ungünstig als Freund's Vorschlag; gerade die unterste Naht, deren Anlegung Schwierigkeiten macht, die Möglichkeit der Blutung von den Seiten her tief im Becken — also bei schwerer Zugänglichkeit — fällt weg; vor Allem aber tritt hier die Scheide nicht mit der Bauchhöhle durch eine ausgiebige Oeffnung in Verbindung und die Gefahr der Infection ist damit eine viel geringere; es müsste eigentlich die Mortalität die der Ovariotomie nicht übersteigen, wenn nicht die allgemeine Schwächung des Organismus vor der Operation die Prognose etwas trübte. Jedenfalls muss die Gefahr hier geringer sein als bei der Myomotomie, da die Grösse der Wunde des wegzunehmenden Tumors etc. eine viel geringere ist.

Es ist daher das Resultat einer genauen Untersuchung im einzelnen Fall für die Wahl der Methode entscheidend. Bei — so weit es sich feststellen lässt — nur auf das Corpus beschränkten Fällen scheint es nach der jetzigen Statistik zweckmässig, durch die Laparotomie nur den erkrankten Körper zu entfernen. Findet sich nach gemachter supravaginaler Amputation die Cervicalschleimhaut irgendwie verdächtig, so wird man zur Excision derselben schreiten oder auch ohne directen Verdacht dieselbe machen, weil dies die Gefahr der Operation nicht vergrössert und die Möglichkeit der Infection durch das herunterfliessende Secret theoretisch vielleicht sehr nahe liegt. Stellt sich wider Erwarten heraus, dass auch der Cervix mit erkrankt ist, so muss man ihn dann, analog wie Freund es vorschlug, nachträglich entfernen.

Die gleichzeitige Erkrankung des Cervix und Corpus, die man bei der Untersuchung feststellt oder auch nur der begründete Verdacht darauf, verlangt die Totalexstirpation des ganzen Organs und hier kann man zwischen der Laparotomie und der vaginalen Operation wählen: die Entscheidung zu Gunsten letzterer wird zweifellos durch die jetzt günstigeren Resultate derselben gegeben und wird man sie in allen derartigen Fällen der Freund'schen vorziehen müssen; diese letztere jedoch muss reservirt bleiben für diejenigen Fälle, in denen bei gleichzeitiger Erkrankung von Corpus und Cervix das Organ so gross ist, dass das Herunterziehen desselben durch das Becken unmöglich ist, also wenn das Corpus die Grösse eines im 4. Monat schwangeren Uterus überschritten hat.

Wie weit eine nach diesen Principien eingeleitete operative Therapie durch Erfolge sich rechtfertigt, wird durch grosse Zahlen erst die Zukunft lehren können; die geschilderte Behandlung entnahmen wir aus den bisherigen Erfahrungen, die uns in der Berliner Klinik zu Gebote standen; wir wollen hoffen, dass die zunehmende Häufigkeit der diagnosticirten Krebse des Uteruskörpers bald im Stande ist, die Richtigkeit dieser Vorschläge hinzustellen.

Von palliativen Operationen kommt heutzutage einzig und allein die Auskratzung des Uterus mit dem scharfen Löffel oder der Cürette in Frage. Blutungen und Schmerzen sind diejenigen Symptome, gegen die sie die meisten Erfolge aufzuweisen hat, und wenn beide einen erheblichen Grad erreicht haben, ist die Ausräumung des Uterus angezeigt. Man muss als Gefahr bei der Operation die Perforation der Wand des Organs kennen, ist sie doch einmal (in dem Fall von Spiegelberg) der Grund zum Tode gewesen; aber man braucht nach unsern Erfahrungen sich nicht allzusehr davor zu fürchten, es ist trotz vielfacher Anwendung der Methode, so weit bekannt, keinem Anderen vorgekommen[1]) und der Grund dafür liegt wohl darin, dass meist ein Rest Uterusmuskulatur über der Neubildung erhalten ist. Das energische Auskratzen hat aber mehrfache Vortheile. Ausser der dadurch erreichten oft überraschenden Besserung der Symptome konnten wir an mehreren Uteris sehen, dass dieselben so rein ausgekratzt waren, dass oft nur minutiöse Stellen übrig blieben, aus deren Untersuchung die aus dem Ausgekratzten gestellte Diagnose bestätigt werden konnte. Die Dauer der Besserung täuscht fast radicale Heilung vor: so blieb in unserem Fall 9 die Kranke 1½ Jahr vollständig frei von jedem Symptom einer bösartigen Erkrankung. Doch verstehe man uns nicht falsch:

Wir halten die palliative Operation nur dann für angezeigt, wenn durch secundäre Veränderungen der Nachbarorgane die radicale unmöglich ist und Blutungen oder Schmerzen einen hohen Grad erreicht haben; wir verwerfen die Auskratzung als radicale Hülfe, wenn wir auch in der Reinheit der Uterusschleimhaut nach der Operation die Hoffnung auf relativ

---

[1]) Bei der relativen Seltenheit des Carcinoms dürften selbst derartige ungünstige Ausgänge veröffentlicht worden sein, wenn sie häufiger beobachtet worden wären.

lange freie Zeit gründen; je grösser und weicher etwa nach aussen vorspringende Knoten sind, je bedenklicher die Verlöthungen mit den Nachbarorganen sind, desto eher verzichte man auf gründliche Auskratzung.

Nach dem Auskratzen kann man zwischen den verschiedensten Aetzmitteln wählen: Jodtinctur, Brom, Jodoform, Liquor ferri, Carbolsäure sind vielfach empfohlen und angewandt, ohne dass es einem dieser Mittel gelungen ist, die Erfolge der Operation dauernder zu gestalten.

Von einer nicht operativen palliativen Hülfe ist wenig Erfreuliches zu berichten; besonders schwach sind wir gegen die starken Absonderungen, aber auch gegen Schmerz und Blutung giebt es wenig Sicheres; dass Morphium und verwandte Mittel ersteren betäuben sollen, dass Secale cornutum immer noch viel zu lange gegeben wird, ehe man zur Diagnose durch Auskratzen kommt, brauchen wir nicht besonders hervorzuheben.

Gerade die Unwirksamkeit aller dieser Mittel legt uns die Mahnung besonders nahe, dass man nicht durch Nachlässigkeit die richtige Zeit versäume, in der eine gut gestellte Diagnose die Operation klar anzeigt und wir können hoffen, dass es immer mehr gelingen wird, diese dann zu einer relativ gefahrlosen zu machen.

Anhangsweise glauben wir auch auf diejenigen Fälle aus der Literatur eingehen zu müssen, die wir aus Gründen der Kritik nicht verwerthen konnten. Denn da wir in der Auswahl der obigen 22 Beobachtungen sehr streng zu Werke gingen, sind eine grosse Zahl übrig geblieben, deren Auschluss den Verdacht erwecken könnte, dass wir nur z. B. die Schleimhautkrebse ausgesucht haben. Wir haben die Principien, nach denen wir vorgingen, oben skizzirt: Beschränktsein auf den Uteruskörper und Bestätigung der Diagnose durch mikroskopische Untersuchung. Letztere Bedingung sind wir besonders deshalb zu fordern berechtigt, weil es sonst absolut unmöglich ist, chronisch-endometritische Processe, fungöse Endometritiden, Aborte etc. auszuschliessen.

Abweichungen von diesen Vorbedingungen bewirkten, dass wir die betreffenden Krankengeschichten einfach ausschlossen. Eine grosse Zahl derselben stimmt vollständig überein mit dem von uns geschilderten Bilde und diese brauchen wir jetzt nur kurz zu erwähnen,

wichtiger sind dann diejenigen, die in erheblichen Punkten von unseren Beobachtungen abweichen und bei allen diesen finden sich Gründe genug, die für ihre Ausschliessung sprechen müssen.

Unter den ersteren Fällen verstehen wir diejenigen, bei denen auch der Cervix mit erkrankt ist, bei denen die Nachbarorgane, wie Blase, Rectum etc. ergriffen oder selbst die primären Ausgangspunkte gewesen sind, die aber alle die Deutung als Schleimhautcarcinom zulassen, weil neben all den Zerstörungen oder Erkrankungen das Endometrium zweifellos ergriffen ist. Nebenbei müssen wir hier auch die Schleimhautkrebse citiren, denen nur die mikroskopische Untersuchung fehlt.

Die Betheiligung des Cervix und Corpus uteri lässt natürlich a priori verschiedene Deutung zu, die Neubildung kann vom Corpus oder vom Cervix ausgegangen sein, die Kennzeichen hiefür wollen wir hinzustellen versuchen, wenn wir auf das primäre Cervixcarcinom eingegangen sind; hier genügt es die Beobachtungen zu citiren, die in der Literatur als primäre Corpuscarcinome hingestellt, Betheiligung des Cervix zeigen.

Doch wollen wir nicht unterlassen, aus unseren Beobachtungen eine besonders bemerkenswerthe folgen zu lassen:

Frau V., Poliklinik 2402, 23. Januar 1879. Patientin war 51 Jahr, seit dem 20. Jahr regelmässig menstruirt, überstand 5 Geburten und einen Abort. Seit längerer Zeit besteht fötider Ausfluss und unregelmässiger Blutabgang.

Die Portio stand dicht hinter der Symphyse, der äussere Muttermund war eben durchgängig, der Uterus retroflectirt, prall gespannt, vergrössert und fixirt. Auch eine Untersuchung in Narkose liess ihn nicht frei beweglich erscheinen, doch waren die Parametrien nicht verändert, die eingeführte Sonde ergab das Gefühl von Rauhigkeiten, die mikroskopische Untersuchung kleiner ausgekratzter Partikel stellte zweifellos krebsige Degeneration fest.

26. Januar 1879 führte Herr Prof. Freund in der Berliner Klinik nach seiner Methode die Uterusexstirpation aus. Der Uterus wurde zuerst ausgespült, dann nach Eröffnung der Bauchhöhle derselbe aus der Beckenhöhle, wo ihn trennbare Adhäsionen festhielten, herausgehoben und, nachdem der Darm zum Theil in ein Carboltuch gehüllt war, auf jeder Seite Tube und Ligamentum latum durch Doppelligatur unterbunden und mit der Freund'schen Nadel die unterste Ligatur angelegt. Links musste dies wegen Reissens des Fadens zweimal geschehen. Dann wurde das Peritoneum vorn durchschnitten, der Uterus stumpf von der Blase abpräparirt

und dann die Scheide eröffnet, nach Retroflexion die Portio in der Bauchhöhle umschnitten und endlich die hintere Wand der Scheide und das Bauchfell durchtrennt. Nach Auslösung des Uterus folgt die Toilette, Peritonealnaht und Schluss der Bauchwunde.

Der Tod erfolgte am 13. Tage.

Der ohne Anhänge exstirpirte Uterus ist an seiner peritonealen Oberfläche bis auf einzelne ältere Adhäsionen glatt. Seine Länge beträgt 12 Ctm., der Cervicalcanal ist 3½ Ctm. lang, die Schleimhaut desselben normal. Am inneren Muttermund nach oben zu beginnt eine die ganze Uterushöhle einnehmende Degeneration, die Schleimhaut ist überall papillär, grosse und kleine Unebenheiten und Wülste bedecken die Innenfläche. Nur an einzelnen Stellen zeigen sich etwas grössere zottige Anhänge. Die sonst normal erscheinende Muskulatur ist namentlich am Fundus und der vorderen Wand auf 0,6 Ctm. verdünnt, hinten ist sie 1,5 Ctm. dick. An der hinteren Wand des Cervix liegt in der Muskulatur ein Knoten von fein siebförmigem Aussehen und ist hier die ganze Wand bis 1,5 Ctm. dick, während der Cervix darunter nur 1,0 Ctm. dick ist.

Die mikroskopische Untersuchung der Veränderungen der Uterusschleimhaut ergiebt zweifellos drüsigen Krebs, aber auch der Cervixknoten zeigt alveoläre Structur, in den Alveolen liegen drüsige Schläuche eng aneinander knäuelartig zusammengebettet nach dem Bilde des glandulären Carcinoms.

Von anderweiten Beobachtungen reihen wir folgende an:

Ponfick's[1]) zwei Fälle von Schleimhautkrebs des Cervix und Corpus bleiben bei der Kürze des Referats über die von ihm gegebene Demonstration kaum verwerthbar.

Aus den von Pichot gesammelten Fällen schliessen wir seine Observation 2, 10, 11, 35, 38 hier an:

Duparque[2]) fand zuerst Blutungen bei intacter Portio, geraume Zeit später einen Tumor, der sich auf Kosten der hinteren Lippe gebildet hatte, darüber hinauf zeigte sich Ulceration der Uterushöhle.

Simpson[3]) fand bei einer 33jähr. Nullipara den äusseren Muttermund erweitert, seine Lippen intact, von der Cervixwand ausgehend unregelmässige körnige Massen, durch die hindurch man in die Uterushöhle gelangte, die mit epithelialer Krebsmasse erfüllt war.

Ferner fand er bei einer 50jähr. Patientin, die an Blutungen und Fluor litt, die Portio intact, dann bekam sie Mammakrebs und kurz vor dem

---

[1]) Berliner Beiträge zur Geburtshülfe und Gynäkologie II, S. 129.

[2]) Maladies de la matrice 1839, S. 88.

[3]) a. a. O. S. 765, 766.

Tode wurden krebsige Massen aus der Scheide ausgestossen (ob aus Cervix oder Corpus wird nicht entschieden).

Demarquay und St. Vel [1]) fanden bei einem älteren Fräulein die Portio intact, die Schleimhaut des Cervix und Corpus degenerirt.

Die Observation XXXVIII Pichot's nimmt selbst eine ältere Affection des Corpus, die jetzt in regressiver Metamorphose ist, und eine jüngere des Collum an.

Ausgang von Nachbarorganen oder gleichzeitige Erkrankung derselben mit dem Uteruskörper finden wir in folgenden Beobachtungen:

Oswald [2]), den Gusserow citirt, hält selbst seine Beobachtung für primäres Carcinom beider Ovarien und liegt für uns kein Grund vor, hieran zu zweifeln.

Henocque [3]) (Pichot Obs. XVIII) fand bei einer Section das kleine Becken erfüllt mit einer aus Ovarien, Tuben und Peritoneum ergriffenen Krebsmasse; die Ovarien waren der Sitz rundlicher Tumoren von Pfirsichgrösse; um diese gruppiren sich zahlreiche Knoten von Erbsen- bis Kastaniengrösse; auch der Uterus ist ergriffen.

Die Nebennieren sind der primäre Entstehungsort in einer guten Beobachtung von Boissier und Cornil [4]) und das dort ausgehende Carcinom hatte secundär zwei Uterusmyome ergriffen.

Surmay [5]) ferner »fand den Uterus von normaler Grösse, aber matt weiss; beim Einschneiden unterscheidet man in der Mitte einer weisslichgrauen, feuchten, fibroiden Masse röthliche Faserzüge, die der normal gebliebene Theil des Uterus sind, das Collum ist normal.« Dabei finden sich auf dem ganzen Peritoneum kleine graue opake Granulationen. Als Ausgang des Carcinoms ergiebt sich der Darm, der an drei Stellen circuläre Infiltration mit Krebsmassen zeigte, die Ileus herbeigeführt hatten.

Wer hier nicht an Tuberculose denkt, kann primären Darmkrebs annehmen.

Gallard [6]) fand in der Vagina einen Krebsknoten, den Uteruskörper degenerirt und mit den Nachbarorganen zu einer schwer entwirrbaren Masse vereinigt, dabei peritonealer und Magenkrebs!

---

[1]) Traité clinique. 1876, S. 529.

[2]) Trans. of the obstetrical Society of London XVIII, S. 122.

[3]) Bulletin de la soc. anat. 1856, S. 25.

[4]) Progrès méd. 1876, S. 697 und Pichot, Obs. XXXVII.

[5]) Pichot, Obs. VIII.

[6]) Pichot, Obs. 42. Gallard, Traité clin. des mal. des femmes. Paris 1872, S. 585.

Am Schluss der Strobel'schen [1]) Dissertation endlich findet sich von Dittrich auch ein Fall erwähnt.

Hier handelte es sich um eine 57jähr. Person; der Cervix war ohne Krebsinfiltration und zeigte eine schmutziggrünliche Entfärbung von einer andrängenden krebsigen Verjauchung, welche die innerste Schichte des Körpers und Grundes des Uterus eingenommen hatte. In der eitrig-jauchigen Tränkung des Centrums der Geschwulst liess sich noch deutlich nekrotisch abgestossene rauhe Krebsmasse nachweisen und am Grunde erschienen die Wände bis Zoll dick krebsig infiltrirt. In der Vagina fand man zwei Knoten, ebenso sonstige Metastasen.

Auch in Säxinger Seiffert's [2]) zweitem Fall kann man an primären Vaginalkrebs und secundären Uteruskrebs denken.

57jähr. Person, die einmal geboren hat und neben einem Tumor über der Symphyse einen Knoten in der Scheide hat. Die Portio liess den Finger in die Uterushöhle eindringen und fand man diffusen Schleimhautkrebs derselben. Bei der Section fand man zottigen Krebs der Innenfläche des Uterus und ein carcinomatöses Geschwür der vorderen Wand der Scheide.

Die Perforation des Uterus in das Rectum lässt in Winckel's [3]) Fall wohl kaum einen Zweifel an der primären Entstehung auf der Schleimhaut des Uterus zu und würde klinische Beobachtung dies erwiesen haben.

62jähr. Frau, die geboren hat, oberhalb des inneren Muttermundes eine Wucherung der hinteren Wand, die das retroflectirte Corpus durchbrochen und das Rectum 8 Ctm. oberhalb des Anus ergriffen hat; letztere ist 8 Ctm. weit mit Carcinommassen durchsetzt bis auf seine Schleimhaut.

Auch v. Recklinghausen [4]) beschreibt ein Corpuscarcinom mit secundärer Erkrankung des Rectums und der Blase.

Sehen wir von der mikroskopischen Feststellung der Diagnose ab, so haben wir in der Literatur noch 19 weitere Beobachtungen gefunden, die zum Theil allerdings sehr weit vorgeschritten sind.

So fand Forget [5]) einmal an Stelle des Corpus uteri eine

---

[1]) Erlangen 1857, S 25.

[2]) Prager Vierteljahrschr. XXIV. Jahrg. I. Bd. S. 118 ff. Fall 2.

[3]) Pathol. der weibl. Sexualorgane, S. 156, Tafel XXIII e.

[4]) Monatschrift für Geb. XX, S. 169.

[5]) Gazette méd. de Paris 1857. S. 641. Pichot, Obs. V u. VI. Wagner. a. a. O. S. 126.

Jauchehöhle, in die man von der Vagina hineinkam, wenn mit Gewalt die Portio vaginalis, die intact war, durchbohrt wurde; ein anderes Mal fand sich im Becken eine Höhle, deren vordere Wand die Bauchwand bildete. In derselben war der Uteruskörper untergegangen, nur das unterste Segment war übrig geblieben. Blase und Darm hingen mit der Höhle zusammen.

Als diffusen Schleimhautkrebs kann man folgende Fälle ansehen:

Musset[1]) fand bei einer 49 Jahre alten Person den Uteruskörper durch einen markigen Tumor bei völlig intactem Collum ergriffen. In der Uterushöhle lag ein grosses fibrinöses weiches Gerinnsel, dabei secundäre krebsige Pleuritis.

Simpson[2]) fand bei einer Virgo nach Cervixdilatation im Uterus weiche Wucherungen mit breiter Basis, die nach ihrer Entfernung am meisten einem Blumenkohlgewächs ähnelten.

Er zeigte ferner ein Präparat von krebsiger Ulceration und Perforation des Fundus, daneben fand sich in der Höhle der Rest eines verjauchten kurzgestielten fibrösen Polypen.

Ferner[3]) beobachtete er eine 60jähr. Frau, die mehrfach geboren und vor Jahren einen fibrösen Polypen gehabt hatte. Bei der Section war der Cervix intact, der Körper war in eine grosse Höhle verwandelt, die Wände waren krebsig ulcerirt, eine Stelle der hinteren Wand perforirt.

Monceaux's[4]) Fall betrifft eine 50jähr. Person, die zweimal geboren hatte. Klinisch liess sich nur Vergrösserung des Uterus bei intacter Portio nachweisen, bei der Section fand sich eitrige Flüssigkeit in der Bauchhöhle, zahlreiche Verwachsungen der Beckenorgane, intacter Cervix, atrophische Portio. 2—3 Ctm. über dem äusseren Muttermund fand sich eine erweichte Geschwulst, die die Uterushöhle ausfüllte und ersichtlich durch die Wand des Uterus, die ganz in weichen Krebs verwandelt war, gebildet wurde. Vorn war nur das Peritoneum übrig, der übrige Theil der vorderen Wand war zerstört. Dabei bestanden Adhäsionen mit den Nachbarorganen.

Lancereaux[5]) legte den Uterus einer 56jähr. Person vor, der 12 Ctm. lang war und verdickte Wände hatte. »Zu seinen normalen Elementen sind krebsige Elemente hinzugekommen, um so mehr, je mehr man sich der Innenfläche nähert. Diese stellt eine grauweisse Schmiere dar, die stellen-

[1]) Bullet. de la soc. anat. 1850. Pichot, Obs. IV.

[2]) Pichot's Obs. 9 und 14.

[3]) Obs. 12.

[4]) Gazette des hôpitaux 1856, Nr. 115. Pichot, Obs. 16. Wagner a. a. O. S. 117.

[5]) Pichot, Obs. XX.

weise sehr gefässreich ist und aus krebsigen Elementen besteht. Die Uterushöhle ist ganz mit der erweichten Masse erfüllt, ebenso auch das Collum, die Muttermundslippen sind intact. Krebsige Degeneration der Tuben.«

Auch die beiden Fälle von Szukits[1]) gehören hieher.

In dem einen Falle starb Patientin an Peritonitis; das Carcinom sass am Grunde des Uterus und füllte seine Höhle aus, es begrenzte sich vom Halse und liess das Orificium frei.

In dem zweiten fand er bei einer 50jähr. Person den intacten Muttermund für einen Finger durchgängig, im Uterus flockige Massen. Die Section ergab Medullarcarcinom des Uterusgrundes.

Ebenso gehört wohl zu den diffusen Krebsen des Uterus der Fall von Chambers[2]):

Es handelt sich um eine 56 Jahre alte, seit 6 Jahren nicht mehr menstruirte Person, die seit 2 Jahren an Blutungen litt. C. erweiterte wegen Verlängerung und Vergrösserung des Uterus den intacten Cervix und fühlte nun die ganze Höhle mit knötchenartigen Hervorragungen von verschiedener Grösse besetzt. Auskratzen derselben bewirkte Besserung. Mikroskopische Untersuchung fehlt.

Auch Playfair[3]) und Protheroë Smith[4]) beobachteten wohl hierher gehörige Fälle.

Die Kranke des ersteren litt an Blutungen und mässigem Ausfluss, der Uterus war frei beweglich, der Cervix gesund. Der Tod trat unter den Erscheinungen des Collapses ein. Bei der Section fand sich Perforation des Uterus vor der Tube. Eine genauere Beschreibung als Carcinom fehlt in dem Sitzungsbericht.

Ebenso wenig wird von Protheroë Smith über seinen Fall gesagt. Patientin war 55 Jahre alt, hatte dreimal abortirt, menstruirte nicht mehr seit dem 49. Jahr und litt an unregelmässigen Blutungen. Greenhalgh hatte ihr vor einem Jahre einen kirschgrossen Polypen aus dem Uterus geholt. Die Krankheit betraf, wie Smith demonstrirte, den Körper und Fundus des Uterus, liess aber den Cervix frei.

Einen Fall von Duncan[5]) könnten wir zwar bei den zahlreichen Metastasen auch in eine andere Categorie einreihen, wir setzen ihn hieher, weil jedenfalls auch die Schleimhaut afficirt war.

---

[1]) Zeitschr. der Ges. der Wiener Aerzte 1857, S. 414.
[2]) Obst. Journ. of Great Brit. I. S. 552.
[3]) Obst. Trans. XII, S. 116.
[4]) a. a. O. S. 299.
[5]) Obst. Trans. XX, S. 27.

Er hatte bei der alten Frau an ein Fibroid gedacht. Bei der Section fand er den Uterus 8 Zoll lang, 6½ Zoll breit, die Uterushöhle 6 Zoll lang, die Wand verdickt. Die Schleimhaut war dick, zottig, stellenweise zerstört.

Daneben bestand krebsige Entartung der Ovarien, Lunge, Leber und Vagina, auch im Cervix fanden sich mikroskopisch »krebsige Elemente«.

Barnes hält zwar den Fall für Sarkom, aber nehmen wir an, dass wirklich mikroskopisch Carcinom nachgewiesen ist (was bei der oben citirten Aeusserung Duncan's über den Unterschied von Sarkom und Carcinom zweifelhaft bleibt), so ist noch die Frage des Ausgangspunktes ohne Weiteres nicht zu entscheiden.

Als polypöse Krebse der Schleimhaut des Uteruskörpers fassen wir folgende Fälle auf.

Simpson[1]) exstirpirte in einem Fall von hartnäckigen Blutungen nach Cervixdilatation einen kleinen harten intrauterinen Polypen, der mit einem kurzen Stiel am Fundus aufsass. Sehr bald trat ein Recidiv ein und bei intactem Cervix stirbt Patientin nach 8 Monaten »with the usual symptoms of uterine cancer«.

Derselbe[2]) fand ferner bei einer 50 Jahre alten Person mit Blutungen und regelmässigen Schmerzanfällen nach Cervixerweiterung einen Polyp am Fundus. Nach Entfernung desselben kehrten die Schmerzen bald wieder.

Després[3]) zeigte einen faustgrossen Uterus mit glatter peritonealer Oberfläche, dessen Collum intact war. Rechts in der Uterushöhle lag, auf Kosten der Schleimhaut entwickelt, eine etwas in die Muskulatur hineinragende Geschwulst, die auf der Schnittfläche Milchsaft entleert.

Rigal[4]) sah eine 50 Jahre alte noch menstruirte Person, die einmal abortirt hatte. Kurze Zeit vor ihrem an Cholera erfolgenden Tode begannen Unterleibsschmerzen und Ausfluss. Der Uterus war bei intacter Portio mässig vergrössert. Bei der Section fand sich das Collum intact, der Uterus hatte eine Länge von 10 Ctm., eine Dicke von 7 Ctm. Auf dem Durchschnitt zeigt sich an der hinteren Wand ein birnförmiger breitbasiger Tumor von Taubeneigrösse, dessen Oberfläche erweicht ist. Der Durchschnitt ist medullär, die Consistenz des Tumor nahm nach der Basis zu.

Richet[5]) berichtet, dass er bei einer Frau, die wegen Blutungen

---

[1]) Pichot, Obs. 13.
[2]) Obs. 23 Pichot's.
[3]) Pichot, Obs. 19.
[4]) Obs. 24 Pichot's.
[5]) Obs. 28 Pichot's.

nach Abortus Hülfe aufsuchte, zwischen den Muttermundslippen einen Tumor liegen fand, der polypös aus der Uterushöhle herauskam; er hielt ihn für einen Placentarpolypen. Patientin verweigerte ihn sich entfernen zu lassen. Nach 2 Monaten fand R. den Tumor gewachsen, die Muttermundslippen nicht mehr intact. Die Granulationen an der Oberfläche des Tumor bestehen aus epithelialen Zellen und Sarkomelementen.

Hier würde auch der oben kurz erwähnte eine Fall von Barker [1]) einzureihen sein.

Sehen wir nun ab von denjenigen Beobachtungen, bei denen man sich vergeblich fragt, mit welchem Recht überhaupt die Autoren oder Sammler an ein Carcinom denken können, so bleiben nur noch die bemerkenswerthe Categorie von Beobachtungen übrig, die scheinbar als primäre Knoten im Uterus auftreten, ohne Schleimhauterkrankung (nach Angabe der Beobachter).

Der wichtigste Fall bleibt der von Förster [2]) publicirte — zweifellos secundäre Krebs des Uteruskörpers.

F. hatte 1858 die Section einer Frau zu machen, die seit 1843 mehrfach Gesichtsrosen gehabt hatte. 1849 bekam sie ein Geschwür am rechten Augenwinkel und Uterusblutungen.

Bei der Section der 52 Jahre alt gewordenen Person fand er am rechten inneren Augenwinkel ein cancroides Geschwür, die inneren Hälften beider Augenlider und die Conjunctiva mit Cancroidmassen infiltrirt und in oberflächlichem Zerfall begriffen, die Veränderung von hier auf den Nasenrücken übergreifend. Ausserdem war die Pleura pulmonalis beiderseits mit äusserst zahlreichen Krebsknoten durchsetzt, im Lungenparenchym sassen mehrere Krebsknoten, die Bronchialdrüsen waren mit markiger Krebsmasse infiltrirt. Die Schilddrüse enthielt gleichfalls neben Colloidcysten eine erbsengrosse Metastase, ebenso die Leber. Der Uterus, von dem Förster eine Abbildung giebt, zeigt sowohl in der Schleimhaut und in der Wand des Cervix, wie auch besonders einen grossen Tumor in der Wand des Uterus, der neben sich zahlreiche kleinere zeigte. Förster hält die Uterustumoren für medullarcarcinomatös, die Ulcerationen im Gesicht für cancroid.

Wir sehen keinen Grund ein, warum man nicht annehmen darf, dass von dem Jahre lang bestehenden krebsigen Geschwür am Augenwinkel markig krebsige Metastasen wie in allen Organen, so auch im Uterus entstehen können; dass einmal die Metastase

---

[1]) Siehe Seite 295.

[2]) Scanzoni's Beiträge IV, S. 30.

besondere Grösse erreicht, ja weit die primäre Neubildung übertrifft, darf uns nicht Wunder nehmen.

Ein zweiter Fall, in dem es sich um Tumorenbildung ohne Schleimhauterkrankung handeln soll, wird von Pichot[1]) citirt.

Es ist eine Beobachtung Simpson's, in der er bei einer 40 Jahre alten Person einen grossen Tumor in der Gegend des Uterus fand. Bei der Section fand man das Netz an einer Neubildung adhärent, die vom Becken aus über den Nabel reichte. Der Tumor war mit grossen Gefässen bedeckt, war weich und an seiner höchsten Stelle aufgebrochen in die Bauchhöhle. Der ganze Fundus und die vordere Wand des Uterus hingen innig mit demselben zusammen, der Cervix und seine Umgebung war bis auf zwei oder drei kleine Knoten frei. Die Blase war an der hinteren Wand perforirt und ein schwarzer Fungus sprang in dieselbe vor. Die genaue mikroskopische Untersuchung ergab die »markige oder hämorrhagische Abart des Krebses«. Die Uterushöhle war frei.

Nach dieser fast wörtlich wiedergegebenen Beschreibung wird man die Annahme eines Blasenkrebses mit secundärem Uebergreifen auf den Uterus für ebenso wahrscheinlich halten, wie die primäre Entstehung im Corpus für unmöglich.

Wenn man neben Mammacarcinom 4 Knoten im Uteruskörper findet, deren grösster die Grösse einer Nuss hatte, so wird man dem Autor Hutinel Recht geben, der von secundären Knoten im Uterus spricht, und nicht Pichot, der in seiner Collection unter Nr. 44 diesen Fall als primäre Erkrankung anführt.

Wenn ferner ein Autor wie Hayem bei einer mikroskopischen Untersuchung eines Falles von Hubert, die Pichot als Carcinom unter Obs. XXXIII aufführt, feststellt, dass es sich um medulläres Sarkom im Corpus handelt, haben wir keinen Grund, daran zu zweifeln.

Was soll man ferner aus einer Beobachtung[2]) schliessen, in der nur berichtet wird, dass sich bei einer an Blutungen leidenden Frau von 68 Jahren mit intactem Cervix der Uterus von normaler Grösse findet und in ihm eingeschlossen ein krebsiger Knoten von Nussgrösse, der zerfliesst, sehr gefässreich ist und nahe am oberen Winkel liegt? Als Beweis für primäre Knotenbildung kann Niemand den Fall anführen, wir würden seine krebsige Natur überhaupt noch bezweifeln dürfen.

---

[1]) a. a. O. Obs. XV. Simpson, a. a. O. S. 76 ff.

[2]) Homolle, Progrès médical 1874, S. 695. Pichot, Obs. XXXII.

Ebenso unklar muss Gingeot's[1]) Fall bleiben.

Eine 49 Jahre alte Person stirbt an Ileus, im Corpus uteri findet man einen 10 Ctm. langen, 12 Ctm. breiten hirnmarkähnlichen erweichten Tumor. In seiner linken seitlichen Partie ist er ausgehöhlt durch eine mit dem Innern des Cervix (der gesund war) zusammenhängende Höhle, der Tumor war auf Kosten des Uterus gebildet.

Wäre ein solcher Fall mikroskopisch untersucht, fänden sich genaue Angaben über den Sitz des Tumors, über das Verhalten der Uterushöhle etc., so würde er gewiss nach einer oder der andern Seite verwerthet werden können.

Sehr schwer ist ferner eine Beobachtung Kirmisson's[2]) einzureihen, die Pichot selbst (S. 74 seiner These) für primäres Lymphdrüsencarcinom erklärt.

Bei einer 55 Jahre alten Person, die sechsmal geboren, traten Schmerzen in der einen Ferse bis hinauf zur Fossa iliaca auf und allmälig entstand eine elephantiastische Anschwellung des ganzen Beines. Der Leib nahm an Volumen zu und ohne uterine Symptome starb Patientin. Bei der Section fand man doppelseitigen Erguss in die Pleuren, in der Leber zahlreiche Krebsknoten, den Uterus erheblich vergrössert, seine Wand 2 Ctm. dick. Ein Schnitt durch sein Gewebe lässt zahlreiche Krebsknoten in ihm entdecken, einer derselben springt in die Uterushöhle vor. An der hinteren Wand der Oberfläche des Organs findet sich ein kirschkerngrosser Knoten mit kalkigem Inhalt, der Peritonealüberzug ist mit einer grossen Zahl vorspringender Knötchen besonders vorn und seitlich besetzt. In das rechte Ligamentum latum kann man Drüsenketten mit krebsiger Entartung verfolgen, ebenso sind die Drüsen der Weiche degenerirt.

Nicht einmal eine mikroskopische Untersuchung giebt uns das Recht zu glauben, dass wir es hier mit Carcinom zu thun haben; ohne dieselbe halten wir eine Deutung für unmöglich, wenn uns freilich auch Pichot's primäres Lymphdrüsencarcinom nicht recht einleuchten will.

Nimmt man dann Pichot's Obs. 29, in der wir hören, dass Bouilly bei einer 50jährigen Frau einen Krebs „du bord droit de l'uterus" fand, und die folgende Obs. 41 Pichot's hinzu, so verzweifelt man fast daran, aus dem Durchsuchen der Literatur überhaupt brauchbares Material zu sammeln; der einzige Nutzen, der aus derartigen Krankengeschichten erwachsen kann, ist wohl nur,

---

[1]) Pichot, Obs. XXI.

[2]) Progrès médical 1876, S. 27. Pichot, Obs. 36.

durch Abschreckung für die Besserung späterer Berichte zu sorgen, aber leider erwächst derselbe nur dem, der sie selbst liest.

In letzterem Falle fand Dugourley neben Magengeschwüren im kleinen Becken eine krebsige Masse, die hinten vom Rectum, vorn von der Blase begrenzt wurde und als Centrum den Uteruskörper hatte. Die Ovarien waren cystös degenerirt, das Peritoneum mit Krebsknoten übersäet.

Endlich kommen wir unter dieser Kategorie von Fällen zu dem von Strobel[1]) veröffentlichten. Wir brauchen uns nur auf die Sectionsdiagnose zu beschränken: Medullarkrebsige Entartung des Grundes und Körpers des Uterus (anscheinend begonnen am Fundus) mit verhältnissmässigem (!) Freisein des Cervix und der Scheide, krebsige Erkrankung mit Cystenentartung im linken Ovarium, krebsige Zerstörung des Zellengewebes, der Umgebung des Kreuzbeins, der Retroperitonealdrüsen etc. Fügen wir hinzu, dass der Ovarialtumor so eng mit dem vergrösserten Uterus zusammenhing, dass beide schwer trennbar waren, so wird, auch wenn man trotz Mangels der mikroskopischen Untersuchung an Krebs glaubt, viel eher ein primärer Ovarialkrebs anzunehmen sein, als ein Uteruskrebs.

Der Fall betraf übrigens eine 41 Jahre alte Person, die seit 2 Jahren keine uterinen Symptome dargeboten hatte.

Keine dieser zehn Beobachtungen aus der Literatur, die neben dem oben gewürdigten Fall Klob's die Stützen für die Annahme einer Form des Krebses, die die Schleimhaut des Uteruskörpers frei lässt, sind, kann ernstlich irgend welchen Anspruch hierauf erheben. Bei fast allen können wir trotz Mangels der mikroskopischen Untersuchung zugeben, dass es Krebs ist, trotzdem vermag keiner zu erweisen, dass der Krebs primär in Knotenform im Uteruskörper entstand; in den Fällen, in denen es sich sicher um krebsartige Knoten handelte, ist vielmehr mit grösster Wahrscheinlichkeit anzunehmen, dass dieselben secundär waren. —

Es erübrigt nur noch die Fälle zu erwähnen, die als Krebse aufgeführt sind, bei denen man sich aber nur wundern kann, wie Jemand hier primären Krebs des Uteruskörpers annehmen kann. Weil Pichot bei Decrozant[2]) findet, dass bei einer Extrauterinschwangerschaft der Uterus „scirrhöse" Knoten und eitrige Heerde enthielt, und weil in einem andern Fall, bei der Boivin und

---

[1]) Diss. inaug. Erlangen 1857.

[2]) Pichot's Obs. 3.

Dugès[1]) neben einem Ovarialtumor von compacter fettiger Consistenz ein um das Dreifache vergrösserter Uterus mit einem dem ovariellen ähnlichen Gewebe gefunden wird, weil Demarquay[2]) mit der Sonde ohne Schwierigkeiten und ohne Folgen einen Uterus perforirt und angiebt, dass die Frau „unter allen Zeichen des Uteruskrebses" nach einigen Monaten starb, können wir uns nicht veranlasst sehen, nicht an Irrthümer der Diagnose zu glauben; viel eher sind wir geneigt, A. Marchand[3]) zuzugeben, dass er in zwei Fällen, wo er Blutungen und Fluor bei Frauen beobachtete und sie daran kachektisch sterben sah, ohne dass der Cervix verändert wurde, wirklich Carcinome vor sich hatte; aber ohne Autopsie kann man leider mit irgend einem Erfolg nicht darüber discutiren.

Wir nehmen es auch nach all den Irrthümern, die wir Pichot vorwerfen mussten, ihm kaum übel, dass er unter seiner Sammlung einen Fall Gilette's[4]) aufführt, in dem man zwar intra vitam Corpuscarcinom diagnosticirte, aber bei der Section einen intacten Uterus und zwei Ovarientumoren fand. Nur scheint es uns zweckmässig, dass derartige Casuistik zu veröffentlichen, verurtheilt wird. Ebensowenig können wir auch die vier von Goldschmidt[5]) publicirten Beobachtungen verwerthen; nur in einer der letzteren wurde eine Section gemacht: „Carcinom des Uterus und der Ovarien, Vagina und Scheidentheil gesund" lautet die Beschreibung; in den andern wurde die Diagnose durch mikroskopische Untersuchung der aus dem Muttermund fliessenden Secrete gestellt: er fand in denselben „Krebszellen"!

---

[1]) Pichot's Obs. 1.
[2]) Pichot's Obs. 31.
[3]) Pichot's Obs. 39 und 40.
[4]) Obs. 43 Pichot's.
[5]) Berl. Beiträge zur Geb. und Gyn. III, S. 120.

II. Theil.

Die Lehre vom primären Krebs des unteren Abschnittes der Gebärmutter.

In unserer früheren Arbeit [1]) über den beginnenden Krebs der Vaginalportion stellten wir am Anfang in grossen Zügen die Literaturangaben über den Krebs am Scheidentheil zusammen und heute kann dem nur wenig hinzugefügt werden; Scanzoni's [2]) dort angeführtes Resumé, dass nur wenig Sicheres über die beginnenden Formen bekannt sei, ist noch fast ganz zutreffend. Seit dem Erscheinen unserer ersten Arbeit hat aber das Studium des Gebärmutterkrebses sehr erheblich an Interesse gewonnen durch die ausserordentlichen Fortschritte der Methode der Uterus-Amputationen und -Exstirpationen, die so sicher und so vollkommen heutzutage ausgeführt werden können, dass sie in der kurzen Zeit seit ihrem Entstehen fast Allgemeingut aller Operateure geworden sind. Trotz dieses therapeutischen Fortschrittes müssen aber die Erfolge der Operationen in Bezug auf die definitive Heilung des Krebses am unteren Gebärmutterabschnitt nicht überschätzt werden [3]); ja aus dem Hintergrunde der Operationserfolge klingt schon die Klage hindurch, dass wir trotzdem Heilungen nicht erzielen können. Es hat

---

[1]) Zeitschrift für Geburtsh. und Gyn. Bd. II, S. 445.

[2]) Lehrb. der Krankh. der weibl. Sexualorgane. 1875, S. 347.

[3]) Schröder, Zeitschrift für Geburtsh. und Gyn. Bd. VI, S. 230.

eben die Kenntniss von der Anatomie des Krebses hier nicht erheblich zugenommen. Nur Schröder hat in Verfolg der in seiner Klinik gemachten Untersuchungen, zum Theil vielleicht auch der kurzen Mittheilungen [1]) über die Ergebnisse unserer Arbeit in der letzten Auflage [2]) seines Lehrbuches der Gynäkologie entgegen den bisherigen Ansichten die Eintheilung des Krebses am untern Gebärmutterabschnitt so vorgenommen, dass er als erste Form das oberflächliche Cancroid der Vaginalportion, als zweite das Carcinom des Cervix und als dritte das Carcinom der Cervixschleimhaut unterscheidet. Das erste entwickelt sich nach ihm auf der äussern Fläche der Portio vaginalis und hat nur geringe Neigung auf die Cervixschleimhaut überzugehen, das zweite beginnt als Knoten unter der Schleimhaut und bricht entweder nach dem Cervix oder nach der vaginalen Fläche auf, das dritte beginnt auf der Cervixschleimhaut und geht leichter auf die Uterushöhle, als auf die Scheidenschleimhaut über. In Gusserow's Lehrbuch über die Geschwülste [3]) des Uterus finden wir als Cancroid combinirt 1) das von der inneren Fläche des Muttermundes, so weit dasselbe von Uebergangsepithel bekleidet, ausgehende flache Cancroid, 2) die cancroide Papillargeschwulst, die er mit Klebs stets mit papillären Wucherungen an der Aussenseite der Portio als Epithelialcarcinom beginnen lässt, ihm gegenüber stehend als eigentliches Carcinom das in der tiefen Schicht (nach Klebs vielleicht aus Drüsen) entstehende. Winckel [4]), der auch neuerdings seine Ansicht hierüber geäussert hat, theilt ganz ebenso wie Gusserow ein.

Wenn wir im Folgenden daher gewissermassen nur für Schröder's Angaben im Wesentlichen beweisend, resp. das Beweismaterial liefernd eintreten, so glauben wir der Sache immerhin noch einen erheblichen Dienst zu leisten, um so mehr, als wir im Stande waren, gerade an beginnenden Formen des Krebses auch die herrschenden anatomischen Ansichten über die Histiogenese desselben zu prüfen. Noch immer finden wir in Operationsgeschichten ganz falsche Vorstellungen über den Verlauf des Krebses am Scheidentheil, noch immer scheint uns die Kenntniss der beginnenden Formen eine sehr

---

[1]) J. Veit, Berl. kl. Wochenschrift 1879, Nr. 39. C. Ruge, Tageblatt der Danziger Naturforscherversammlung S. 242.

[2]) 4. und 5. Aufl. Leipzig, Vogel 1879—1881. S. 269 resp. 273.

[3]) Stuttgart, Enke 1878, S. 178.

[4]) Pathologie der weibl. Sexualorgane. Leipzig, Hirzel, S. 151.

mangelhafte. So nur können wir es uns erklären, dass Operationen bei eclatant weit vorgeschrittener Neubildung als radical intendirt wurden und Staunen darüber ausgesprochen wird, wenn nach solchen Operationen Recidive folgen!

Wir sind bei der Bearbeitung der Frage nach den beginnenden Formen wenig an fremde Untersuchungen gebunden, es war hier nicht, wie bei der Bearbeitung der Lehre vom Corpuscarcinom, nöthig, alle einzelnen Literaturbeobachtungen zu sammeln, sondern im Wesentlichen musste eigenes, genau untersuchtes Material, das in gewohnter liberaler Weise Herr Professor Schröder uns gütigst zur Verfügung gestellt hat, der Boden sein, auf dem unsere Erkenntniss erwuchs. Für die Therapie werden wir dann allerdings uns zum Theil auf fremde Erfahrungen berufen müssen.

Entgegen der gewöhnlichen Ansicht der Lehrbücher, die als Krebs der Gebärmutter einfach den des Scheidentheils hinstellen, kamen wir, als das Material, das unsern Untersuchungen zu Grunde liegt, einigermassen anwuchs, sehr bald zur Nothwendigkeit, den Krebs des Scheidentheils von dem des Cervix zu trennen. Diese Eintheilung müssen wir auch jetzt noch als zutreffend bezeichnen, und werden im Folgenden in Bezug auf die Casuistik, die Anatomie und das klinische Bild die beiden Formen trennen, um dann die Folgerungen für die Diagnostik und die Therapie gemeinsam zu besprechen.

Wir rechnen hierbei zur Portio vaginalis den Theil des untern Gebärmutterabschnittes, der durch eine vom äussern Muttermund nach oben und aussen etwas über den Ansatz des Scheidengewölbes gehende Linie von dem Cervix, d. h. dem über dieser Linie liegenden Theil getrennt wird.

Wenn wir nun auf die Beschreibung unseres diesem Abschnitt zu Grunde liegenden Materials übergehen, so wollen wir dabei bemerken, dass unser Augenmerk stets auf eine vollkommene Untersuchung der Präparate makroskopisch und mikroskopisch gerichtet war: makroskopisch, was die äussere Form, die Ausdehnung der Affection, die Begrenzung derselben anlangte, mikroskopisch, was nicht allein die feine Structur, sondern die Entstehung betrifft. Gerade bei letzterem Punkt kommen wir auf die Entstehung der Uteruscarcinome überhaupt zurück und werden dabei besonders die Frage der Bindegewebsentstehung, sowie die Stellung der atypischen Epithelwucherungen betonen müssen. — Es war nicht

stets möglich, an jedem Präparat die Untersuchungen nach beiden Richtungen hin zu verwerthen: deshalb genügten einige nur zur Klarstellung des Makroskopischen, andere, wo das makroskopische Bild sich nicht genügend sicher stellen liess, für die mikroskopisch uns interessirenden Punkte. Ausführlich werden wir daher auch nur diejenigen Fälle mittheilen, die in diesem Sinne besonders gut zu verwerthen waren; die Zahl der untersuchten Fälle überschreitet daher weit die der mitzutheilenden.

Die Methode, nach der wir unsere Präparate untersuchten, war die, dass wir zuerst an der Lebenden einen genauen Befund aufnahmen, sofort nach der Absetzung das oft noch warme Präparat zum Härten in Alcohol thaten; einige wurden in Müller'scher Lösung erhärtet, andere nach 2—4täg. Behandlung mit $^1/_5$—$^1/_2$proc. Chromsäurelösung und dann folgender Auswässerung in Alcohol umgebettet. Die sagittalen Durchschnitte wurden makroskopisch gezeichnet und da wir sahen, dass die Umrisse des Krebses, wie man sie mit dem blossen Auge sah, auch mikroskopisch sich im Wesentlichen bestätigten, benutzten wir diese Durchschnittsbilder, um auch unseren Lesern die Form der Erkrankung vorzuführen (siehe Taf. II und III Fig. 5—41). Die einfachen Umrisslinien genügen, wie uns scheint, zur Orientirung.

Zur Beurtheilung der Entstehung wurden Serien mikroskopischer Schnitte aus den verschiedenen Theilen des Carcinoms angefertigt, dann die fertigen Schnitte mit Carmin, Saffranin, Hämatoxylin, Methylviolett und was namentlich in Verbindung mit den andern Färbemitteln hübsche Bilder gab, mit Nigrosin gefärbt. So konnten wir auch unser Augenmerk besonders auf die Kittsubstanz wenden; nach etwas längerer Anwendung von Chromsäure- und Müller'scher Lösung erhält man ja in Epithelmassen durch Ausfallen der Kerne aus dem Protoplasma ein mit dem bindegewebigen Stroma nicht zu verwechselndes Gitterwerk, das übrigens beim Plattenepithel je näher der Oberfläche, desto dicker wird.

A. Der Krebs der Portio vaginalis.

Unter den von uns beobachteten und untersuchten Fällen heben wir die folgenden hervor:

a) Die carcinomatös degenerirte Portio (Ja . . .) wurde am 13. Juli 1872 abgetragen. Das Präparat (siehe Fig. 18 Taf. II) zeigt eine ziemlich ausgebreitete Affection der Portio, besonders an der vordern Lippe; die Oberfläche ist in eine blumenkohlartige, unregelmässig zottige, zum Theil papilläre Masse verwandelt, die vorn fast bis ans Scheidengewölbe reicht; die hintere Lippe ist ebenfalls, wenn auch in geringer Ausdehnung, ergriffen. Die Wucherungen sind hier flacher, an einer Seite ist nur eine leichte Unebenheit, ein leicht fungös hervorspringender Rand bemerkbar. Die Affection ist hinten scheinbar im Beginn oder doch jüngeren Datums, vorn weiter vorgeschritten, ringsherum um diese über die Umgebung pilzförmig vorspringende Affection ist (bis auf die Stelle am Orif. ext.) Plattenepithel erhalten. — Auf dem Durchschnitt findet man, dass die degenerirten Stellen ungefähr oberhalb einer Linie liegen, die vom Beginn der Affection am Scheidengewölbe zum Orif. ext. geht. Das Stroma unter dem Krebs erscheint normal, die Begrenzung beider Theile ist eine scharfe, die Grenze des krebsigen Theiles läuft wellig, bogenartig ins Stroma eingreifend. — Es tritt am Durchschnitt klar zu Tage, dass die oberflächlichen Schichten der Portio afficirt sind, der Cervicalcanal — so weit sich dies makroskopisch entscheiden lässt und im Grossen lässt sich die Grenze der Affection stets ziemlich sicher ohne besondere Hülfsmittel feststellen — frei ist, und zwar vom Beginn desselben an.

Unsere Aufgabe bei der Untersuchung war, an Schnitten die Grenze einmal gegen das Plattenepithel der Portio hin, zweitens gegen den Cervix hin zu eruiren, ferner den Zusammenhang des Carcinoms mit der Umgebung und vielleicht die Entstehung, respective Abstammung festzustellen. Zu diesem Zwecke wurde das Präparat in ähnlicher Weise, wie auch die andern vom Orif. ext. aus, radiär in 15 Segmente getheilt und nun der Reihe nach durch Serienschnitte diese Abschnitte geprüft. — An der vordern Lippe zeigt sich nun am Scheidengewölbe in der Medianlinie folgendes Bild: das Plattenepithel, welches bis dicht an die carcinomatöse Stelle geht, verdickt sich an dieser Stelle etwas, die Papillen werden breiter und auch mit der zunehmenden Plattenepithelhöhe etwas höher. Epithelzapfen sendet dasselbe nicht in die Tiefe, im Gegentheil, die Begrenzung nach unten ist eine ganz gleichmässige. Das Plattenepithel endet dann scharf mit einer leichten Umkrümmung zum fungös sich erhebenden Gewebe, das sofort carcinomatöse Veränderung zeigt. — Während hier noch das Plattenepithel fast direct an das Carcinom stösst,

ist in einzelnen der folgenden Schnitte dasselbe nicht in directem Zusammenhang: es schiebt sich zwischen beide ein mehr oder weniger grosses Stück einfachen, etwas kernreich erscheinenden Gewebes hinein.

Die Carcinommassen werden, je weiter sie sich vom Plattenepithel entfernen, stärker und stärker, sie erheben sich mehr und gehen auch tiefer, ihre Begrenzung nach unten ist rundlich und dabei findet sich folgendes eigenthümliche Verhalten: während die meisten der Carcinomstränge (in diesem medianen Schnitt) anfänglich solid erscheinen, zeigen andere etwas entferntere an ihrem unteren Theile, wie bei den Pflanzenwurzeln eine Wurzelhaube, einen Hohlraum zwischen sich und dem Stroma, der mit schönem einschichtigen Cylinderepithel austapeziert ist, den zum Theil feinkörnig geronnener Schleim bedeckt, zum Zeichen, dass hier keine Trennung künstlich hervorgerufen ist. An einigen Stellen schlägt sich das Cylinderepithel auf den Krebszapfen über, so dass sich Cylinderepithel gegenüber von Cylinderepithel findet, um dann allmälig zu verschwinden — wie wenn das Carcinom in eine Drüse von oben her hineinwüchse! An andern Stellen lässt sich deutlich das Cylinderepithel bis zur Oberfläche hin verfolgen, so dass der als Hohlraum gedachte Theil auf der einen Wand Cylinderepithel, auf der andern Seite dicke Carcinommassen trägt.

Wir haben also keine Betheiligung des Plattenepithels an dem Carcinom, es schiebt sich sogar ein indifferentes Gewebe zwischen beides, und das Carcinom scheint in einem gewissen Verhältniss zu Drüsen zu stehen.

Dieser Befund bleibt, wenn wir von der Medianlinie nach rechts bis zur rechten Commissur hinübergehen, ungefähr derselbe, nur dass sich an einzelnen Stellen deutlicher das Verhältniss des Carcinoms zu den Drüsen markirt. An der rechten Seitencommissur hört jedoch das Carcinom auf: die mikroskopischen Schnitte zeigen Plattenepithel, stark gereiztes Stroma, dann Erosionen, dann Cervix, aber kein Carcinom — dieses beginnt erst wieder auf der hinteren Lippe; wir treffen hier — sei es im Fortkriechen, sei es im Entstehen — die jüngsten Stadien. — (Das Carcinom geht also von der vorderen Lippe links herum, auf die hintere Lippe über, die vorgeschrittensten Partien befinden sich vorn.) — Auf der hinteren Lippe (siehe Taf. V Fig. 45 und 46) findet sich etwas rechts von der Medianlinie das Plattenepithel allmälig etwas dicker werdend, dann plötzlich endend; unter ihm stark kernreiches Gewebe, in diesem Drüsenräume, wie wir sie von den Erosionen her kennen. — Auf das Plattenepithel folgen schöne, mit zierlichem Cylinderepithel bekleidete, in die Tiefe gehende Drüsen, und nun beginnt die immer dicker und dicker werdende Carcinommasse an der Oberfläche, während unter ihr noch Drüsen liegen; wir finden dann deutliche Uebergänge von Carcinom in

Drüsen (oder umgekehrt), dann folgt der normal erhaltene Cervix und mit ihm das Orif. ext.

In der Medianlinie an der hinteren Lippe ist das Bild ein in jeder Beziehung noch exquisiteres: Plattenepithel hört auf, es folgt ein indifferentes Gewebe oder es folgen Drüsen, dann weiter vorgeschrittenes Carcinom mit schönen Drüsen unter sich, und Drüsen in Carcinom übergehend. — Weiter nach links, hinüber zur linken Seitencommissur, wird das Verhältniss ein einfacheres: das Plattenepithel endet, um wie in einer Gelenkmulde gleichsam die Carcinommassen aufzunehmen, die sich deutlich vom Plattenepithel abheben, in keinem auch nur zu vermuthenden genetischen Zusammenhang stehen. Es zeigen sich hier keine drüsigen Elemente mehr. Wieder auf die vordere Lippe übergehend, zur Medianlinie hin, finden sich zwischen Plattenepithel und Carcinom keine Drüsenschläuche; hie und da sieht man in der Tiefe am kugeligen Ende des Carcinomzapfens drüsige Anhänge, Wurzelhauben ähnlich.

Die Begrenzung des Carcinoms gegen den Cervix hin ist eine einfache: die Carcinommassen verdünnen sich, hören am Orif. ext. auf, um einer normalen falten- und drüsenreichen, mit Cylinderepithel besetzten Schleimhaut Platz zu machen.

Resumiren wir den Befund, so haben wir keinen Zusammenhang des Carcinoms mit Plattenepithel gefunden; wir haben gesehen, wie sich Erosionsdrüsen zwischen Plattenepithel und Carcinom einschieben, wie das Carcinom in gewissem Zusammenhang mit Drüsen steht, ja wie der genetische Zusammenhang des Carcinoms mit den Drüsen unverkennbar ist. Ferner, dass die carcinomatöse Degeneration auf die Portio beschränkt ist, dass sie auf der einen Seite fast bis ans Scheidengewölbe, aber auf der andern nur bis zum Orificium externum reicht.

---

b) Wegen oberflächlicher krebsiger Wucherung an der Portio wurde bei Frau K..... den 18. Februar 1878 die Portio und Collum durch hohe Excision entfernt. Die Breite der afficirten vorderen Lippe mit der hinteren zusammen betrug 6,5 Ctm., der Cervix war 3,25 Ctm. weit bis zum Orif. int. fortgenommen (s. Fig. 5 Taf. II).

An der vorderen Lippe zeigte sich eine pilzförmig die Umgebung überragende, warzige, blumenkohlartige Wucherung, die bis ans Scheidengewölbe ging. — Die hintere Lippe ist intact. Die Veränderung hört mit den seitlichen Commissuren auf. Rings herum (bis auf die Stelle am Orif. ext.) ist die Wucherung von normal erscheinendem Plattenepithel, welches direct an die afficirte Stelle herangeht, umgeben. — Auf dem Durchschnitt sieht man die carcinomatöse Degeneration sich deutlich vom übrigen Stroma durch das weisslich gleichmässige, fester erscheinende

Aussehen der erkrankten Partie abheben. Die Krebsschicht ist überall oberflächlich, die Portio gleichsam mit einer warzigen Krebsplatte bedeckt, die am Orif. ext. endet.

Behufs Untersuchung wurde die Portio vom Orif. ext. aus in Segmente zerlegt und die Structur des Krebses, der Zusammenhang mit dem Portioepithel und andererseits mit dem Cervix durchmustert und versucht, für die histogenetische Frage einen Anhalt zu finden.

An einem Medianschnitt[1]) durch die vordere Lippe zeigte sich in der Nähe des Scheidengewölbes das Plattenepithel mit schönen, wenn auch grösser als normal erscheinenden Papillen gut erhalten. Die Begrenzung des Epithels gegen das unterliegende Stroma war eine deutliche, in leichtem Bogen geformte. Fast in normaler Weise, mit kaum nennenswerther, allmäliger Verdickung geht das Plattenepithel dem Krebs entgegen, um aber kurz vor dem eigentlichen Beginn sich ziemlich plötzlich zu verdünnen und aufzuhören. Unter dem Plattenepithel findet sich stark kernreiches Stroma mit Gefässen; das Gewebe ist feinmaschig; in den Maschenräumen liegen kleine rundliche Kerne (wenigstens ist an den Elementen nur der Kern erkennbar). Ein histologisch gleiches Gewebe folgt nach dem Aufhören des Plattenepithels auf dasselbe und bildet nun eine Decke, die sich über das in der Tiefe liegende Carcinom hinzieht. — Es folgt also auf das Plattenepithel eine Schicht eines etwas gereizten Gewebes ohne Oberflächenepithel.

Beim Durchmustern des Carcinoms lässt sich keine besonders drüsige Structur erkennen; vielmehr sind durch schmale Bindegewebszüge grössere Maschen, Alveolen, gebildet, in denen sich verschiedene zahlreiche epitheliale Elemente mit grossem Kern und deutlichen (oft 2) Kernkörperchen finden; daneben sind Alveolen mit nur wenigen Zellen, ja auch solche, die nur eine Zelle enthalten. Diese letzteren sind kleiner, ihr Zellleib ist noch nicht so ausgebildet; es entsteht so der Eindruck, und ist dies auch überall nachzuweisen, dass durch Proliferation aus den Alveolen mit einem oder wenigen kleinen Elementen solche mit zahlreichen grosskernigen, überhaupt grosszelligen Elementen sich bilden. Durchzogen wird diese Carcinommasse von zarten, aber auch dickwandigen Gefässen. — Die Grenze dieser krebsigen Stelle gegen das gereizt erscheinende Gewebe, welches sich zwischen Plattenepithel und Krebsschicht und über letztere hinzieht, ist verschwommen; beim genauen Studium ist unzweifelhaft, wie die kleinen maschigen Zeichnungen des Stroma grösser werden, wie die in ihnen befindlichen kleinen rundlichen Kerne (respective Zellen) sich vergrössern, wie der Kern ein Kernkörperchen erhält, wie derselbe mit Aenderung des Aussehens seines Protoplasmas oval wird, wie nun auch

[1]) Siehe mikroskopisches Bild Taf. IV Fig. 42.

der Zellenleib sich mehr und mehr zeigt, wie dann in den sich vergrössernden Maschen zuerst einzelne Elemente, dann eine ganze Reihe sich finden. Diese werden vollkommen „epithelial", selbstständig, liegen ohne Zwischensubstanz neben einander. An ihrer Oberfläche liegt das indifferente, übrigens auch Gefässe zeigende Gewebe.

Wir haben also auf diesem Medianschnitt eine carcinomatöse Wucherung vor uns, die, wie wir gleich sehen werden, am Orif. ext. endet, die keinen Zusammenhang mit Plattenepithel, keinen Zusammenhang mit irgend einem Epithel hat; wir sehen dieselbe unter einer indifferenten Bindegewebsschicht, — also in der Tiefe, im Gegensatz zu Oberflächengebilden — aus Bindegewebe durch Bildung von Alveolen, die sich mit Zellen epidermoidalen Charakters erfüllen, entstehen.

Die Partien zwischen den in der Nähe des Plattenepithels befindlichen Zonen, die wir eben beschrieben haben, und dem Orif. ext. zeigen histiologisch dasselbe Bild, nur exquisitere Formen treten hervor. Am Orif. ext. zeigen sich, als an der Grenze zwischen der Carcinomwucherung und dem Cervix, in letzterem die Drüsen gewuchert, haben aber ihren regelrechten Verlauf; die papillären Hervorragungen und Leisten, die mit zierlichem, büschelförmig angeordneten Cylinderepithel bedeckt sind, erscheinen etwas grösser als normal. Die Oberfläche des Cervix wird von schönem Epithel überzogen. — Die Drüsen sind am Orif. ext. ein wenig tiefer als im Cervix, sie hören auf und nun folgt jenseits der Grenze das Portiocarcinom. — Wir wollen noch hinzufügen, dass an der hinteren Lippe schönes Plattenepithel von deutlichen, zierlich mit Epithel austapezierten Drüsen am Orif. ext. abgelöst wird, dass nirgends Zeichen einer bösartigen Degeneration das Bild stören.

Ein Schnitt, der links von der Medianlinie gelegt war, ergab äussere kleine Unterschiede von dem eben beschriebenen Bilde, die in stärker hervorwucherndem Carcinom, in mehr übergekrümmtem Plattenepithel oder auch in geringerer Entwicklung des indifferenten Stroma zwischen Epithel und Carcinom bestehen. — Die Schnitte, die nun entsprechend der linken Commissur gelegt waren, boten ausser geringen kleinen Modificationen dadurch ein interessantes Bild, als Drüsen sich vorfinden, kurze, gerad vorlaufende, flaschenförmige, die sich von dem indifferenten Gewebe an der Oberfläche in das carcinomatöse Gewebe einsenken; an ihnen ist ausser ihrer geringen Entwicklung nichts Besonderes wahrzunehmen.

An Schnitten, die lateral vom Muttermund durch die hintere und vordere Lippe zugleich gehen, die also parallel dem Medianschnitt nicht durch den Cervix, sondern durch das Seitengewebe der Portio laufen,

zeigt sich an dem der vorderen Lippe angehörigen Theil dasselbe Bild, wie oben geschildert. An der hinteren Lippe endigt das Plattenepithel, es folgt dann eine Strecke weit einfaches Gewebe ohne Epithelbedeckung (vielleicht abgefallen), dann in der Nähe des Orif. ext. kurze kryptenförmige Einstülpungen in Drüsenform, die sich ganz mit Epithel ausgefüllt zeigen; das Gewebe unter ihnen hebt sich durch stark kleinzellige Wucherung dieser Partien besonders hervor. — Diese „Epithelzapfen" sind mehrfach im unteren Abschnitt hohl, so dass sie aus Drüsen hervorgegangen erscheinen; der hohle Theil ist ganz dem Drüsenfundus ähnlich. — Das Stroma zeigt sich oft in der Nähe dieser Veränderungen ebenfalls in gewisser Umwandlung: die Maschen des Gewebes sind grösser, die Zellen mit ihren Kernen dementsprechend gewachsen, so dass man in Verbindung mit den eben geschilderten Vorgängen an eine Vorbereitung zu bösartiger Degeneration denken könnte.

Es macht an der hinteren Lippe also jedenfalls den Eindruck — obwohl dieses sich nicht mehr strict beweisen lässt — als ob Erosionen sich in Carcinom umwandeln wollten. Die übrigen Schnittlagen bieten nichts Besonderes mehr dar.

Fassen wir kurz den Fall zusammen, so haben wir an der vorderen Lippe nach Aufhören des Plattenepithels ein Carcinom aus Bindegewebe entstanden nachgewiesen, wir haben dasselbe am Orif. ext. sich begrenzen sehen, und haben an der hintern Lippe vielleicht den Beginn eines Krebses aus Erosionsdrüsen. —

---

c) Ueber den am 6. Oct. 1878 operirten, höchst interessanten Krebsknoten der Portio der Frau W....g wollen wir uns kurz fassen; derselbe ist übrigens schon im Schröder'schen Lehrbuch[1]) abgebildet (s. Taf. IV Fig. 11a). Es handelte sich um einen rundlichen, etwas vorspringenden, überbohnengrossen isolirten Knoten, der auf der Portio bis dicht an das Orif. ext. heranreicht. Auf sagittalen und coronalen Durchschnitten zeigt sich stets dieselbe nicht sehr tief gehende Begrenzungsart gegen das Stroma; am sagittalen Schnitte ist nur hervorzuheben, dass der Krebs sich deutlich vom Cervix trennt, dass die Cervixschleimhaut völlig intact ist.

Mikroskopische Schnitte[2]) zeigen nach allen Richtungen hin dasselbe, unter einander nur kleine Abweichungen zeigende Bild, so dass die Beschreibung einer Schnittfläche genügt. — Das Bild auf dem Medianschnitt zeigt, wie das Plattenepithel der Portio aufhört, und nun eine mit schö-

---

[1]) Siehe 5. Aufl., S. 275, Fig. 113. Siehe Taf. II Fig. 11.

[2]) Siehe Taf. VI Fig. 47.

nen, mehr oder weniger stark verzweigten Drüsen versehene Erosion folgt, die einen fast papillären Bau darbietet. Dann erhebt sich aus dieser Stelle der Krebsknoten, um vor dem Orif. ext. aufzuhören. — Die Zusammensetzung des Knotens ist eine durch stärkere und schwächere Bindegewebszüge in verschieden grosse Abschnitte eingetheilte, die wiederum in grössere und kleinere alveoläre Räume, die mit zelligen polymorphen Elementen angefüllt sind, zerfallen. Diese mehr soliden Krebsnester lassen ihre eigentliche Herkunft kaum erkennen; dieselbe wird nur aus verschiedenen, deutlich drüsigen, zum Theil noch mit einfach erhaltenem Cylinderepithel versehenen Räumen klar, Räumen, die sich durch Vergrösserung oder Verästelung und Wucherung der Epithelmassen in solide Zapfen umwandeln. — Diese ursprünglichen Drüsen sind nahe an der Oberfläche gut erhalten, sie lassen sich aber auch in die Mitte des Knotens hinein verfolgen.

Wir haben hier also einen circumscripten, relativ sehr kleinen Krebsknoten der Portio vor uns, der aus Drüsen, die denselben auch zum Theil noch umgeben, entstanden ist: einen Knoten, der eine primäre Affection darstellt.

---

d) Im October 1880 erhielten wir von Herrn Dr. Odebrecht einen hochexcidirten Cervix mit krebsiger Degeneration und Geschwürsbildung. Die Veränderung ging von der linken Seitencommissur aus und war in ihrer Hauptausdehnung dementsprechend zwischen vorderer und hinterer Lippe. Ringsherum war die Portio von Plattenepithel begrenzt. Auf dem Durchschnitt sah man, wie tief seitlich die Veränderung sich in den Can. cervicalis hineinschob, sich aber bald verjüngte, so dass die Schnittfläche im Gesunden endete und an den Lippen die Affection auf die Aussenseite der Portio beschränkt blieb. — Wir verdanken übrigens dem Collegen die Nachricht, dass jetzt ein Recidiv sich zeigt.

Wegen des eigenthümlichen Sitzes und des von den übrigen Formen auch in seinem Fortschreiten abweichenden Falles wurde derselbe einer genauen Untersuchung unterworfen; das Carcinom wurde radiär zerlegt und so an den verschiedensten Stellen und dann in Serienschnitten durchmustert.

Obwohl ringsherum Plattenepithel erhalten und hier besonders das Augenmerk darauf gerichtet war, den Zusammenhang desselben mit dem Carcinom zu constatiren, wurde nirgends auch nur eine Andeutung des Waldeyer'schen Typus gefunden. Es war auffallend, wie hier an der

Portio nicht, wie an andern Körperstellen selbst bei geschwürigen Carcinomen der Zusammenhang mit dem Plattenepithel bestehen blieb, von dem ja das Carcinom ausgehen sollte. — Im Medianschnitt an der vorderen Lippe fanden wir das ursprüngliche Plattenepithel sich verdickend, dann in allen Bestandtheilen in der Nähe des Carcinoms sich zungenförmig abhebend, über dem Portionsgewebe frei flottirend. An dem vom Plattenepithel freien, nur überdachten Theil der Portio sieht man einige in die Tiefe gehende Drüsen, die in der Tiefe grössere, mit schönen büschelförmig angeordneten Cylinderepithelien ausgekleidete Hohlräume bilden. Auf diese Drüsen folgen zuerst ganz geringen Umfangs, weiterhin grössere, dickere Zellenstränge, die sich unregelmässig verästeln, das Gewebe destruiren.

Wir haben also Erosionen, die auf das Plattenepithel folgen, nach denen dann erst Carcinom sich findet.

Im Can. cervicalis folgen auf das Krebsige schöne Drüsen.

Gehen wir von der Medianlinie zur rechten Commissur, dann zur hinteren Lippe über, so haben wir überall im Ganzen dasselbe Bild. Am Medianschnitt der hinteren Lippe ändert sich das Bild insofern, als sich das Plattenepithel allmälig verdünnt, aufhört, dass, ohne dass Drüsen vorhanden sind, sich das Carcinom ohne Zusammenhang mit dem Plattenepithel entwickelt. Gehen wir nach links herüber, so gelangen wir zum geschwürigen Defect; wir treffen daselbst folgendes Bild: das Plattenepithel verdickt sich, an andern Stellen verjüngt es sich, die Papillen in demselben sind verbreitert, das Plattenepithel endet, dann folgt einfaches Gewebe und auf dieses eine sehr kleinzellige, zellenreiche, entzündliche — dann die carcinomatöse Zone, in der grösser werdende Zellenstränge sich finden. Nach der vorderen Lippe zu findet man an den Schnitten, am Rande des Geschwürs, dem Epithel die entzündliche Schicht, dann Krebs, auf der vorderen Lippe selbst dem Plattenepithel wieder die Drüsen, dann erst Krebs folgen.

Resumiren wir, so sehen wir das Plattenepithel verschwinden, auf die Erosionen folgt Carcinom, links ist durch Zerfall die Stelle der Erosionen ausgefallen, es folgt auf Plattenepithel Bindegewebe, dann Carcinom, wie dies im Schröder'schen Lehrbuch 5. Aufl., S. 274, Fig. 112 bei einem in vorliegender Arbeit nicht näher beschriebenen Fall abgebildet ist.

An den Stellen links, wo das Plattenepithel endete, auf die entzündliche die krebsige Zone folgte, fanden wir am Uebergang von der entzündlichen zur carcinomatösen auch Uebergänge; die Bindegewebszellen befinden sich in lebhafter Theilung und Vermehrung, einzelne der Kerne

sieht man sich vergrössern; in den feinen Maschen, wo die kleinen rundlichen Bindegewebszellen lagen, liegen jetzt grosskernige, einen feinkörnigen, Protoplasmahof zeigende Zellen. Die Bindegewebselemente vergrössern sich ähnlich den Deciduazellen; durch Vermehrung und Vergrösserung derselben entsteht der krebsige Charakter des Gewebes; allmälig tritt eine Differenzirung des veränderten Theiles von der Umgebung ein, so dass Krebsnester getrennt von einander sich finden. — Diese Uebergangsstelle selbst ist nicht sehr breit; wie beim Knochen an der Verknöcherungslinie sind die Vorgänge übrigens nicht überall gleich deutlich.

Wir haben also genau genommen zwei verschiedene Bilder vor uns: einmal folgt auf das Plattenepithel die Erosion und auf diese das Carcinom, und zweitens geht aus dem Bindegewebe deutlich die carcinomatöse Degeneration hervor, freilich an einer „geschwürigen" Stelle. — Wie ursprünglich das Carcinom hier entstanden ist, ob es (— was nicht sicher in diesem Falle nachweisbar war —) aus Erosionsdrüsen hervorgegangen ist, bleibt gleichgültig dem Factum gegenüber, dass es sich an anderen Stellen entschieden bindegewebig entwickelt. — Das Entstehen und das Fortkriechen des Carcinoms kann verschieden sein: es kann „epithelial" entstehen, dann auch „bindegewebig" weiterkriechen oder „bindegewebig" entstehen und z. B. in Nachbardrüsen durch Infection zur „epithelialen" Weiterwucherung Anlass geben. —

---

e) Am 3. Oct. 1878 wurde von einer verdächtig erscheinenden Portio der Frau Sch . . ., nachdem ungefähr 2 Jahre vorher eine Untersuchung nur drüsige Veränderungen ergeben hatte, ein Stück excidirt. Auf Grund der anatomischen Untersuchung wurde nun die Portio am 14. October abgesetzt. Auf dem Durchschnitt der tief zerklüftet erscheinenden Portio zeigt sich bis 1½ Ctm. unter der Oberfläche siebförmiges, lacunenartiges Aussehen; aus feinen Oeffnungen ergiesst sich hie und da weisslich durchscheinender, zäher Schleim (siehe Taf. II Fig. 23). Die Amputationsfläche geht zum Theil durch diese drüsigen Wucherungen. Der Cervix ist frei; die Veränderung geht fast bis an das Orif. ext. hin. — Im mikroskopischen Bilde zeigen sich viele Drüsen, grössere und kleinere, follikelartig erweiterte mit einfachem Cylinderepithel. In der Tiefe ändert sich insofern das Bild, als sich die Drüsen in solide zellige Stränge umwandeln, zum Theil im Begriff sind, es zu thun. Das Cylinderepithel wird mehrschichtig, polymorph; oft gehen die Drüsen in dünne zellige Stränge aus, die an andern Stellen wurstförmig solide neben Drüsen im Gewebe liegen, auch dieselben unter einander verbinden.

Am 30. März 1879 zeigte sich ein Recidiv: die Portio stellte wohl in Folge der früheren Abtragung eine zerklüftete, aber doch etwas vorspringende Partie dar, die von Neuem amputirt oder vielmehr excidirt wurde (siehe Taf. II Fig. 24). Am Präparat lässt sich eine mit Plattenepithel bedeckte, mit Falten und Cylinderepithel bekleidete Oberfläche erkennen, zwischen denen die Degeneration liegt. Auf dem Durchschnitt lässt sich deutlich erkennen, wie an der Stelle, die am Präparat dem äusseren Muttermund entspricht, eine Degeneration aufhört, die tief in das Portiostroma eingreift, die, ohne den Cervicalcanal zu berühren, in einem leichten Bogen nach aussen (zum Parametrium hin) zieht. Das Aussehen auf dem Durchschnitt ist feinsiebförmig.

Bei der mikroskopischen Untersuchung dieses abgetragenen Stückes lässt sich constatiren, dass die ganze Wucherung aus drüsigen Gebilden besteht, die weit ins Stroma eingreifen. Die Form der Drüsen ist eine sehr mannigfaltige; wir sahen grössere und kleinere, rundliche, mit einfachem Cylinderepithel bekleidete, neben lang ausgezogenen schmalen, vielfache Verästelungen zeigenden, die oft wie Gefässe das Stroma durchziehen; letzteres ist sehr gering, stark siebförmig von den Drüsenwucherungen durchbrochen.

Die Drüsen ziehen unter dem intact erscheinenden Plattenepithel fast direct an die Reteschicht grenzend hin. An der Peripherie der Degeneration zeigen sich grössere, im Centrum meist sehr kleine drüsige Lumina; zwischen ihnen und im deutlichen Zusammenhang mit ihnen finden sich solide Zellenstränge, die sich verästeln, hie und da durch ihr Lumen und einschichtiges Cylinderepithel ihre Herkunft aus Drüsen verrathen. Oft scheint es freilich umgekehrt zu sein, dass diese von Drüsen ausgehenden feinen Zellenstränge sich allmälig in Drüsen umwandeln; doch dies ist hier irrelevant.

Wir haben also hier ein Bild eines im Stroma wuchernden und zum Theil sich neubildenden, dasselbe destruirenden Drüsengewebes, welches vor drei Jahren einfach drüsig, vor einem Jahr wegen glandulären Carcinoms die Amputation der Portio erheischte. Auch diese Form zeigt, dass der Cervicalcanal geschont wird, dass trotz des Recidives die Tendenz des Wachsthums nach aussen geht.

Schon am 9. Aug. 1879 nämlich fanden sich im oberen Theil der Vagina kleine circumscripte, fest anzufühlende Knötchen, die zum Theil schon exulcerirt waren. Die Patientin war noch blühend, frisch zu nennen. An einzelnen der excidirten Stellen fand man unter dem Plattenepithel drüsige Gebilde, eng aneinander liegend, auch sich stark vergrössernd und durch Wucherungen des Oberflächenepithels in grössere zellige Stränge umwandelnd. Es bot sich so hier an der Vagina in den Metastasen

dasselbe Bild dar, welches wir im October 1878 an der Portio constatirten.

Am 5. Oct. 1880 wurden wiederum grössere Wucherungen an der Stelle der ehemaligen Portio entfernt, die am Rande wiederum Plattenepithel tragen; von ihm gehen einige grössere Epithelzapfen aus. Die excidirten Stücke waren über 2 Ctm. im Umfang, 1 Ctm. in der Dicke und zeigen sich ganz markig. Mikroskopisch ist das Stroma auf ein Minimum reducirt, grössere und kleinere Drüsenräume liegen dicht aneinander, fast sämmtlich gefüllt mit polymorph gewucherten Zellen; in vielen sieht man an den neugebildeten Zellen schleimigen Zerfall, so dass oft nur die Kerne erhalten sind, die in der als feine zarte Gerüste imponirenden, erhaltenen Kittsubstanz liegen; sie ist erhalten, wie man sie ja häufig nach Chromsäurebehandlung am Plattenepithel nachweisen kann; man erhält hier durch die sich nach der Oberfläche zu verstärkende Kittsubstanz das Bild eines bindegewebigen Maschennetzes. — Schon am 4. Nov. wurden wieder zwei grössere, von der Portio entfernt gewucherte Knoten entfernt, ebenso ein solcher am 2. Dec., an denen man einen dem obigen analogen Befund constatirte.

Fassen wir diesen interessanten Fall in seinem Verlauf zusammen, so sehen wir, dass langsam aus einer villösen Erosion ein Carcinom entstand, welches in den verschiedenen Zeitpunkten stets das Bild des Drüsencarcinoms, zuletzt mit myxomatöser Degeneration darbot; wir sehen, dass Metastasen auftraten, die das drüsige Bild des Muttercarcinoms aufwiesen und dass wohl die lange Dauer einer scheinbar intact bleibenden Gesundheit auf den Einfluss der Operationen zu setzen ist. Wir haben mehrere Fälle beobachtet, in denen gerade nach Operation Carcinome einen langsamen Verlauf entgegen den sonst auch von uns gemachten Erfahrungen der oft galoppirend auftretenden Carcinomatose nahmen. Wir konnten jedesmal bis zuletzt trotz der stark vorgeschrittenen Affection constatiren, dass der Cervix verschont blieb, dass die Affection nach aussen in die vaginalen und gegen die parametritischen Gewebe ging, wie ja aus dem Durchschnittsbild ersichtlich ist.

---

f) Am 2. August 1880 wurde die Portio der Frau K . . . wegen einer als Krebsknoten imponirenden Veränderung der vorderen Lippe amputirt. Die Wucherung erscheint mässig papillär und grenzt sich deutlich von der Umgebung ab; besonders auf dem Durchschnitt lässt sich erkennen, dass die krebsige Veränderung auf der Portio über $^1/_2$ Ctm. vom Scheiden-

gewölbe entfernt beginnt und hauptsächlich die Höhe der Portio, die Spitze der Portio sozusagen einnimmt, um gegen den Cervix abzunehmen und sich verdünnend in den oberen Theil des Cervix, freilich in ganz geringer Ausdehnung, einzuschieben. Auf der Höhe der Portio geht die Veränderung ungefähr 1 Ctm. weit, sich für das blosse Auge überall deutlich abgrenzend, in das Gewebe der Portio hinein (siehe Fig. 10 Taf. II).

Mikroskopisch lässt sich constatiren, dass an der Aussenseite der Portio das Plattenepithel sich gegen die Wucherungen hin leicht verdickt, knopfartig endet, dass dann, leicht fungös sich erhebend, auch oft durch einen Spalt vom Plattenepithel getrennt, die Neubildung beginnt. Während in der Mittellinie in dieser Neubildung sich deutliche grössere und kleinere Krebszapfen, Krebsstränge erkennen lassen und stark kleinzellig infiltrirtes Gewebe diese krebsigen Theile vom Gesunden scheiden, während ferner ein bestimmtes Urtheil über die Entstehung sich nicht fällen lässt und man sich wohl denken könnte, dass die Epithelialstränge vom oben darüber gewesenen, aber abgesprungenen Plattenepithel stammen könnten — zeigen Schnitte dicht am Rande der Neubildung, z. B. an der rechten Commissur, ein etwas abweichendes Bild: die nach dem Aufhören des Plattenepithels etwas fungös hervorspringenden Wucherungen zeigen nicht strangförmige Anordnung, sondern diffuse zellige Infiltration; dicht an der Oberfläche sieht man eine bindegewebige Zone, die etwas tiefer in eine grosszellige Zellenschicht übergeht, die sich aus leicht zu isolirenden, oft auch isolirt erscheinenden oder zu Gruppen vereinten Elementen zusammensetzt; mitten in einer kleinzelligen, deutlich bindegewebigen, darunter sich befindenden Schicht finden wir vereinzelte grosskernige, grosse, epitheliale Zellen, dann folgt auf diese einfach infiltrirte Zone das gesunde Stroma. — Auf einem Schnitt, der von rechts nach links durch die Neubildung geht (etwas vor der rechten Commissur), sieht man das Plattenepithel enden, dann Drüsen auftreten, denen, fungös sich erhebend, ein Granulationsgewebe folgt, welches hie und da einige Drüsen einschliesst, erst weiterhin folgen epitheliale krebsige Stränge.

Aus den verschiedenen Bildern, die man an den verschiedenen Orten des Präparates erhält, sieht man, wie wesentlich es ist, nicht nur an einer Stelle ein Carcinom zu untersuchen; wenn man auch scheinbar an der einen Stelle an ein Waldeyer'sches Carcinom denken konnte, so erhält man anderwärts das Bild, wie wir es bei dem Fall b) zu Fig. 5 freilich in viel schönerer Weise, als Bindegewebskrebs kennen gelernt haben; an noch andern Stellen muss man unwillkürlich an das Entstehen des Carcinoms auf einer einfachen Granulationsgeschwulst denken. — Das Carcinom verhält sich bei

den oft schnell eintretenden Veränderungen in seiner Structur scheinbar verschieden: nicht jedesmal darf man deshalb einen sicheren Aufschluss über die Histiogenese erwarten.

Gegen den Cervix hin sieht man an dünnen oberflächlichen Schichten die Drüsen sich mit epithelialen Massen ausfüllen; die Drüsen sind als inficirt zu betrachten; die Degeneration reicht nicht tief in den Cervix hinein und bleibt, wie gesagt, oberflächlich. —

---

g) Am 22. October 1880 wurde bei einem 22jährigen Mädchen (siehe Fig. 19 Taf. II) ein enorm grosses, fast handtellergrosses, eine Lippe einnehmendes Blumenkohlgewächs mit der bekannten zerklüfteten Oberfläche abgetragen. Die Breite beträgt 5 Ctm., fast ebenso viel der Durchmesser von vorn nach hinten.

Das Präparat ist nicht in der ganzen Peripherie von normal erhaltenem Plattenepithel umgeben; es ist am Scheidengewölbe nicht rein exstirpirt worden. — Auf dem Durchschnitt zeigt sich die Geschwulst 4 Ctm. hoch; die Excision geht weit in den Can. cervicalis hinein; derselbe ist deutlich durch seine Plicae und Drüsen erkennbar, anscheinend intact. Der Cervix endet, sein normales Aussehen erhaltend, fast in der Höhe der Geschwulst und man sieht deutlich, dass das Carcinom erst jenseits des Orif. ext. beginnt.

Der Cervix umfasst von der einen Seite wenigstens das Carcinom wie am Ring das Gold den Stein; die Tendenz des Wachsthums beim Carcinom, den Cervix zu schonen, ist hier trotz des weit vorgeschrittenen, selbst aufs Scheidengewölbe übergegangenen Carcinoms deutlich. — Auf dem Durchschnitt zeigt sich, dass die untere Schnittfläche frei ist, dass die carcinomatöse Degeneration oberflächlich bleibt, dass freilich die Ränder des Exstirpirten durchs kranke Gewebe gehen.

Mikroskopisch lässt sich überall, wo noch das Plattenepithel erhalten ist, erkennen, dass dasselbe scharf, wenn auch kolbig angeschwollen endet, dass es „leicht wie Glasur“ abspringt, dass es keinen Zusammenhang mit dem Carcinom hat, dass meist deutlich nachweisbar auf das Plattenepithel Drüsen folgen, die dann weiterhin den Anfang in carcinomatöse Degeneration zeigen; an einzelnen der schon stark vorgeschrittenen Epithelstränge sieht man (wenigstens in der Nähe der Peripherie) den schon bei dem Fall a) Fig. 18 geschilderten Vorgang, dass im Grunde die Drüse erhalten ist, während der obere Theil, stark verändert, freilich noch die drüsige Structur erkennen lässt.

An den Carcinommassen mitten im Tumor ist kein anderes Bild, als stark entwickelte zellige Stränge, die sich verflechten, wahrzunehmen.

Nach dem Cervix zu zeigt sich folgender, ganz interessanter Befund:

Der Cervix wird mit seinem wohlerhaltenen Drüsenapparat gegen das Orif. ext. hin dünner und dünner, um dann endend dem Blumenkohlgewächs zu weichen, wie wir schon oben sagten.

Während man an den cervicalen Drüsen unterhalb des Orif. ext. keine eigentliche Veränderung findet, sieht man an denselben in der Nähe des äusseren Muttermundes eine Veränderung, die man für eine carcinomatöse halten muss, aber so gering immer, dass man nur von einer mikroskopischen Degeneration sprechen kann. Man sieht, dass die Drüsen in der Nähe des Carcinoms, gleichsam inficirt, sich mit Zellenmassen unter Vergrösserung umwandeln, dabei oft noch halb erhalten sind, ein Befund, den man wie bei dem Fall f) Fig. 10 an der hinteren Lippe wohl als die Anfänge des glandulären Carcinoms ansehen kann.

Wir haben also im vorliegenden Präparat die Neigung des Fortganges aufs Scheidengewölbe und ins Portionsgewebe mit Schonung des Cervix; wir sehen aber die Cervicaldrüsen in der unmittelbaren Nähe des Orif. ext. in mikroskopisch nachweisbare, wenn auch sehr gering ausgedehnte Affection hineingezogen.

---

h) Die uns vorliegende Portio ist durch Amputation wegen Carcinom entfernt worden (siehe Taf. II Fig. 25). Auf beiden Lippen wie um den Muttermund sieht man eine mässig ausgebreitete, papilläre, etwas fungös über die Oberfläche hervorragende Affection. — Auf dem Durchschnitt fällt eine gegen die anscheinend geringe oberflächliche Veränderung contrastirende unvermuthete Durchsetzung der ganzen Portio mit Carcinommassen auf. Man erkennt sofort, dass die seitlichen Schnittflächen nicht frei sind, dass nach oben freilich im Gesunden operirt ist, dass die Durchsetzung der Portio selbst etwas höher über die von uns gezogen gedachte Linie in das aussenliegende Cervixgewebe gegen die Blase respective Rectum hin eingreift. — Die ganze Veränderung geht über das Orif. ext. fort, vielleicht ½ Ctm. in den Cervicalcanal hinein, um sich dann wiederum von letzterem zu entfernen. Es sind hier die in der Nähe liegenden Cervicaldrüsen inficirt, ohne dass dadurch wesentlich das Bild des Portiocarcinoms mit der Tendenz, den Cervix zu respectiren, beeinträchtigt wird. — Makroskopisch fallen im degenerirten Stroma die länglichen, wurstförmigen, fast isolirt neben einander laufenden Krebszapfen auf, deren Richtung nach aussen und oben geht. — Mikroskopisch ist vorn überall dasselbe Bild; das Plattenepithel, welches sich gegen das Carcinom ein wenig verdickt, endet stumpf; über dem stumpfen Ende erhebt sich fungös bindegewebiges Stroma, an dessen Oberfläche erst kleine halbkugelförmige, allmälig sich vergrössernde, in

die Tiefe gehende Zapfen vorfinden. Das Plattenepithel ist durch stark entzündlich infiltrirtes Stroma von letzteren getrennt.

An der hinteren Lippe weicht dadurch das Bild ab, dass unter dem Plattenepithel vor Beginn des Carcinoms starke drüsige Veränderungen (Nabothseier) sich finden, dass Drüsen geradezu das gesunde Gewebe gegen das Carcinom begrenzen, ohne dass man einen Zusammenhang beider annehmen kann.

Im Cervix zeigen sich die Drüsen schön erhalten, in nicht besonderer Wucherung begriffen, die gegen die Grenzen des Krebses insofern in Mitleidenschaft gewesen, als Krebszapfen gleichsam sich in sie hinein senken; oft hängen die letzten Reste der Drüsen dem Krebszapfen wie ein Häubchen auf.

Die grossen Carcinomstränge im Innern des Knotens zeigen durch ihr centrales Lumen oder auch dadurch, dass ein drüsiger cystischer Hohlraum mit einfachem Cylinderepithel erhalten ist, ein drüsiges Aussehen.

Wenn auch wahrscheinlich glandulären Ursprungs lässt sich bei diesem infiltrirenden Carcinom der Portio etwas Sicheres über die Herkunft oder Entstehung nicht sagen: die Tendenz, statt in den Cervix oder entlang dem Cervicalcanal in schräger Richtung nach aussen in die Parametrien oder zu den Nachbarorganen sich auszubreiten, besteht trotz der kleinen, dicht am Orif. ext. befindlichen inficirten Zone. —

---

i) Am 31. Juli 1880 wurde eine stark blumenkohlartig degenerirte Portio durch hohe keilförmige Amputation entfernt (siehe Taf. II Fig. 6). Die Erkrankung betraf besonders die hintere Lippe. Am Scheidengewölbe ist ein ungefähr $^1/_2$ Ctm. breiter, normal erscheinender Plattenepithelstreif erhalten. — Auf dem Durchschnitt sieht man deutlich, dass der Cervix intact bleibt, dass vom Orif. ext. an bis zum erhaltenen Plattenepithel hin die carcinomatöse Degeneration, sich nicht übermässig weit ins Gewebe hineinschiebend, hinzieht. — Mikroskopisch lässt sich das Aufhören des Plattenepithels constatiren, dem dann das Carcinom folgt, über dessen eigentliche Entstehung die Bilder keinen Aufschluss geben.

---

k) Ein am 31. Januar 1879 in der Charité operirter Fall stellt eine die Portio (siehe Taf. II Fig. 9) in ziemlich weiter Ausdehnung einnehmende, pilzförmige Wucherung vor, die ebenfalls, wie der vorhergehende Fall, eine oberflächliche carcinomatöse Degeneration darbietet, welche am Orif. ext. endet. Nach der Vagina zu hört dicht an der Wucherung das

Plattenepithel auf, es folgen demselben grosse epitheliale Stränge, die das Gewebe destruiren. — Eine sichere Entstehungsart ist in diesem Falle nicht anzugeben. —

---

l) Am 8. Oct. 1880 wurde eine Portio (siehe Taf. II Fig. 8) exstirpirt, deren Oberfläche fast ganz in fungöse papilläre Wucherung aufgegangen ist. Die Degeneration geht fast bis zum Scheidengewölbe und, wie man auf dem Durchschnitt sieht, über 1 Ctm. tief ins Gewebe hinein. Am Orif. ext. endet die Degeneration, der Cervicalcanal erscheint frei; ein von andern Bildern etwas abweichendes Bild wird dadurch gegeben, dass durch die Wucherung das obere Ende des Cervicalcanals nach dem Canal zu umgebogen ist. — Mikroskopisch lässt sich constatiren, dass das Plattenepithel endet, ein Granulationsgewebe, welches sich völlig indifferent zeigt, folgt, in dem erst nach einiger Zeit Carcinommassen auftreten. Der Canalis cervicalis ist frei. —

---

m) Am 10. Mai 1881 wurde von Herrn Dr. Benicke eine grosse, gewöhnlich als penisförmig hypertrophisch bezeichnete Portio vagin. amputirt (siehe Taf. II Fig. 7). Dieselbe ist jedoch nicht glatt, sondern rings um den Muttermund höckerig, uneben, warzig, 6 Ctm. hoch, 6 Ctm. breit. — An der Amputationsstelle ist rings herum normal erscheinendes Plattenepithel; die Wucherung springt stark fungös über dasselbe hervor. — Das Präparat zeigt besonders auf dem Durchschnitt, dass eine starke Ektropionirung des Cervix besteht. Die carcinomatöse Wucherung, die bis zum ursprünglichen Orif. ext. reicht, welches sich jetzt mitten auf der Portio befindet, stellt am Präparat eine ringförmige Masse dar, die die Portio umgiebt. In der Mitte des Ringes ist die ektropionirte Cervixschleimhaut mit ihren noch erkennbaren Falten und Drüsenöffnungen intact erhalten. Mikroskopisch erhält man völlig das Bild, wie wir es bei der Fig. 5 und Fig. 42 Fall a) beschrieben haben: das Plattenepithel hört auf, es folgt eine indifferente Zone, die die Oberfläche des Anfangstheils der Geschwulst bildet, unter der aus Bindegewebe das Carcinom entsteht. Es ist in diesem Fall die das Carcinom bedeckende indifferente Schicht nach Carmintinction besonders durch die Färbung deutlich; es gewährt ausserdem ein höchst instructives Bild dadurch, dass an einzelnen Stellen sich (vielleicht durch den Schnitt) eine Trennung dieser Schicht vom Carcinom vorbereitet; es lässt sich wohl denken, dass es nach Verlust dieser Schicht und bei Wucherung des Carcinoms sehr schwer sein kann, ein Bild von der Entstehung des Carcinoms zu gewinnen, wenn dasselbe dicht ans Plattenepithel gerückt, scheinbar aus diesem hervorgegangen ist.

Diese die Carcinome oft bedeckende indifferente Zone zeigt sich oft durch Druckatrophie in Folge des unter ihr hervorwuchernden Krebses verändert, homogener, weniger leicht zu färben, die Blutgefässe in dieser Schicht sind dann nicht mehr so deutlich zu erkennen: in solcher Veränderung ist diese Schicht oft für zufällige Bildung an der Oberfläche auf den ersten Blick zu halten. Bei Kenntniss dieses Vorganges kommt man jedoch in derartigen Fällen nicht unschwer zur Erkenntniss der einzelnen Schichten.

---

n) Am 12. Mai 1881 wurde bei einer Frau P. (siehe Taf. II Fig. 12) die vordere Lippe wegen Carcinom operirt. Dieselbe war in ein grosses höckeriges Gebilde verwandelt. Auf dem Durchschnitt zeigt sich das Carcinom fast wie ein rundlicher Knoten, der in der Portio sitzt; nach der Vagina zu war deutlich das Plattenepithel bis zur Wucherung hin erhalten, nach dem Can. cervicalis zu kam man auf die nicht veränderte Schleimhaut.

Das Bild war dadurch etwas modificirt, dass die Schleimhaut des Cervix etwas ektropionirt erschien, wie wenn der Krebsknoten der Portio sie nach aussen herumzog. — Mikroskopisch sah man das Plattenepithel enden, es folgte eine Einsenkung des Gewebes und nun stieg eine Wucherung empor, die erst aus vollkommen indifferentem Granulationsgewebe bestand, in welchem sich erst nach einer kleinen Strecke Carcinomstränge vorfanden. Im Granulationsgewebe waren in der Tiefe noch einige normal aussehende Drüsenquerschnitte zu sehen; der Krebs bot aber gar keinen Anhaltspunkt für die Entstehung aus Drüsen; er war im Granulationsgewebe entstanden; nirgends war ein Nachweis eines Zusammenhanges mit präexistentem Epithel zu führen. —

Ein mikroskopisch ganz analoges Bild zeigte der Fall, von dem das folgende Präparat (siehe Taf. II Fig. 13) stammt.

o) Es handelte sich um ein am 12. Februar 1880 operirtes grosses, flaches Cauliflower. Auf dem Durchschnitte sieht man vaginalwärts $^1/_4$ Ctm. Plattenepithel, auf welches fungös dasselbe überwuchernd das Carcinom folgt. Am Orif. ext., vielleicht etwas über dasselbe gehend, endet der Krebs, der überall bis 1 Ctm. tief geht, an einer Stelle dicht an der Schnittfläche liegt. Der Can. cervic. erscheint frei. Die hintere Lippe zeigt dicht am Orif. ext. in der Medianlinie, nur mikroskopisch nachweisbar, einige sich in Carcinom umwandelnde Drüsen.

Es ist der Cervix in der Nähe des Orif. ext. durch das Carcinom der Portio in Mitleidenschaft gezogen, ohne dass auch nur irgend wie erheblich das sonstige Bild des am Orif. ext. endenden Portiocarcinoms gestört ist.

Mikroskopisch sieht man das Plattenepithel enden, eine indifferente Granulationsschicht folgen, erst später findet in dieser dann Carcinomentwicklung statt. —

Analog ist ferner der Fall, der am 8. Februar 1879 operirt wurde.

p) Die Portio der Frau N... (siehe Taf. II Fig. 20 und 21) stellt makroskopisch an der vorderen Lippe eine Wucherung, wie ein Pilz dar; auf dem Durchschnitt sieht man Plattenepithel vaginalwärts erhalten, dann folgt die nur als dicke periphere Deckplatte sich darstellende Carcinommasse, die nach dem Cervix am Orif. ext. endet. — Die hintere Lippe ist einfach kuglig, die Oberfläche nur gering granulirt, auf dem Durchschnitt sieht man in strangförmigen Zügen die Neubildung ins Stroma gehen, den Cervix respectiren, vaginalwärts ebenfalls vom Plattenepithel begrenzt.

Mikroskopisch sieht man das Plattenepithel enden, ein Granulationsgewebe folgt, in dem sich erst nach einer kleinen Strecke Carcinomstränge finden. Unter letzteren sind einzelne grosse dicke, die zum Theil in der Mitte hohl sind. —

---

q) Am 5. Jan. 1880 wurde eine Portio amputirt, deren eine Lippe eine starke Veränderung zeigt (siehe Taf. II Fig. 27). Dieselbe ist weniger gross in der oberflächlichen Ausdehnung, da die krebsige Degeneration mit Schonung des äusseren Muttermundes trichterförmig circa $2^1/_2$ Ctm. tief in das Gewebe der Portio dringt. Vaginalwärts ist fast 1 Ctm. Plattenepithel erhalten; die Breite der Lippe beträgt kaum 3 Ctm. — Die mikroskopische Untersuchung zeigt grosse Epithelstränge, die in Drüsenform angeordnet sind. Die andere Lippe zeigt auf der Höhe eine leichte, bis zum Orif. ext. hingehende, kaum 1 Ctm. tief gehende Veränderung, in der man Drüsen sieht, die sich zu dicken Zellensträngen umwandeln, wie man es auch bei Heilung der Erosionen sieht. —

---

r) Im März 1881 wurde durch Dr. J. Veit ein ganz ähnlicher Fall der hinteren Lippe, wie das Durchschnittsbild zeigt, operirt (siehe Taf. II Fig. 26). Die ursprünglich mehr oberflächlich bleibende Carcinommasse

senkt sich trichterförmig in die Tiefe; der Can. cervic. ist intact. — Mikroskopisch zeigte sich das Bild des Bindegewebskrebses. —

---

s) Am 9. August 1880 wurde in der Charité eine stark degenerirte vordere Lippe amputirt, an der sich vaginalwärts Plattenepithel wohl erhalten zeigt und der Cervicalcanal intact ist (siehe Taf. II Fig. 16). Dazwischen liegt eine die oberflächlichen Schichten einnehmende, bis zur Tiefe von $1^1/_2$ Ctm. gehende carcinomatöse Belagmasse. — Mikroskopisch lässt sich nachweisen, dass das Plattenepithel aufhört, dann Carcinom beginnt, oder an anderen Stellen, dass sich zwischen Carcinom und Plattenepithel noch Erosionen einschieben, dass auch im Carcinom noch normal erhaltene Drüsen sich finden, ohne dass das Carcinom von Drüsen stammt; im Gegentheil, das Bild ist das des sogenannten Bindegewebskrebses, wie wir es oben beschrieben. —

---

t) Am 25. August 1880 wurde eine Portio entfernt, deren eine Lippe eine etwas starr anzufühlende, unregelmässige Wucherung zeigt (siehe Taf. II Fig. 17). Auf dem Durchschnitt sieht man vaginalwärts Plattenepithel erhalten, dann erhebt sich stark fungös die krebsige Degeneration, die die ganze Oberfläche der Portio bis zum Orif. ext. nicht mehr als $^1/_2$ Ctm. tief gehend, einnimmt. Das Plattenepithel hört auf, es beginnen Krebszapfen; die Drüsen im Can. cervicalis sind frei. —

---

u) Etwas früher wurde (am 22. August 1880) ein sehr grosses Cauliflower (siehe Taf. II Fig. 14), freilich nicht radical entfernt; eine Stelle der Schnittfläche berührt das Carcinom. Zwischen dem vaginalwärts erhaltenen Plattenepithel und dem intacten Cervicalcanal findet sich die warzige, bis $1^1/_4$ Ctm. tief gehende Wucherung. —

Mikroskopisch erhält man das Bild des Bindegewebskrebses.

---

v) Am 31. Mai 1881 wurde an einer Frau O. (siehe Taf. II Fig. 15) ein nicht sehr breites, aber doch starke warzige Wucherungen an der Oberfläche zeigendes Carcinom entfernt, das seitlich vom Plattenepithel und dem Can. cervicalis begrenzt ist. Es geht nirgends tief, wenn auch die untere Begrenzungslinie entsprechend den oberflächlichen Unebenheiten unregelmässig ist.

Mikroskopisch lässt sich leicht nachweisen, dass das Plattenepithel

aufhört, das Carcinom beginnt; es schiebt sich an einzelnen Stellen aber auch ein indifferentes, mit normal erscheinenden Drüsen versehenes Gewebe zwischen beide.

Die Entstehung ist eine bindegewebige; die Bindegewebskörper sind in starker kleinzelliger Wucherung, deren Kerne und Zellen sich allmälig vergrössern, so dass an Stelle eines in Vermehrung begriffenen Bindegewebskörperchens schliesslich ein Krebsalveolus, angefüllt mit epithelialen Elementen, tritt. —

Von gerade dem letzten Falle sehr ähnlichen Veränderungen haben wir noch verschiedene andere beobachtet; sie weichen vom makroskopischen Durchschnittsbild nicht ab; wir werden daher mit der Aufführung einzelner Fälle schliessen. — Von den nicht radical operirten, weil zuweit vorgeschrittenen Fällen wollen wir nur einen erwähnen, von dem am 22. Jan. 1881 ein Stück untersucht wurde.

w) Am vaginalen Ende sieht man das Plattenepithel enden, dann folgen gleich grosse, tief gehende, feinere, sich stark verästelnde, das ganze Gewebe durchsetzende Drüsen mit einfachem Cylinderepithel ausgekleidet. Das Gewebe ist wie wurmstichig, wie wir es auch schon beim Fall Bl. im I. Theil dieser Arbeit [1]) schilderten; oft scheint es, als wenn die Drüsen den Lymphspalten folgten, als wenn Lymphspalten mit Cylinderepithel besetzt wären.

Es bot sich also bei diesem grossen Cauliflower das Bild des glandulärbleibenden Carcinoms dar. —

---

x) Aus Partien eines am 12. Oct. 1879 operirten Recidivs konnte man mikroskopisch deutlich die Entstehung der Krebsmassen im Bindegewebe sehen. Die Zellen vergrösserten sich, wurden selbstständig, wie wir es beschrieben, kurz das Carcinom hatte deutlich sein Granulationsstadium. — Bei einem andern Recidive vom 18. Mai 1880 zeigte sich ein ganz ähnliches Bild; zwischen den krebsigen Massen liegen jedoch normal aussehende Drüsen; an einzelnen Stellen, wo die Zellen verschieden gross sind, sich zuletzt in epitheliale umwandeln, erhält man das Bild, welches im Schröder'schen Lehrbuch [2]) abgebildet ist, wie wenn Drüsen im Sarkom lägen.

[1]) Siehe Seite 301, Bd. VI der Zeitschrift für Geburtsh. und Gyn.

[2]) 5. Aufl., S. 307, Fig. 129.

Sollen wir aus unsern Beobachtungen die Formen zusammenstellen, unter denen die Krebse an der Portio auftreten, so überrascht die grosse Mannigfaltigkeit derselben: es herrschen die verschiedensten Extreme in Bezug auf Grösse und Umfang der Wucherung, in Bezug auf tiefes Eingreifen, Isolirtheit oder Verbreitung. — Dabei müssen wir aber von vornherein hervorheben, dass das äussere Ansehen der einzelnen Formen allein nicht über den Grad der Entwickelung des Krebses entschied, ebenso wenig wie wir typischen mikroskopischen Bildern charakteristische klinische entsprechen sehen. Bei äusserlich sich sehr ähnlichen Blumenkohlgewächsen finden wir histologisch differentes Verhalten. So wichtig es ferner gerade in Bezug auf die Indication einer bestimmten, mehr oder weniger weitgehenden operativen Hülfe wäre, so lässt auch hier die makroskopische Betrachtung und Untersuchung allein im Stich: hier giebt viel eher das Mikroskop an excidirten Stücken über die eventuelle Charaktereigenthümlichkeit des Portiokrebses Aufschluss. Während z. B. die Blumenkohlgewächse meist mehr oberflächliche Processe darstellen und eine relativ einfache operative Therapie nöthig machten, so waren doch einige Formen derartiger Krebse — so der Fall h, Taf. II Fig. 25 und Fall e, Taf. II Fig. 23, 24 — auffallend durch ihr tiefes Hineinwuchern auch über die seitlichen Partien der Portio hinaus, gerade im Gegensatz zu der klinisch geringfügig erscheinenden Veränderung. Mikroskopisch ergab sich übrigens hier eine glanduläre Form des Krebses.

Die geringste Veränderung insbesondere in Hinsicht auf ihre räumliche Ausdehnung zeigte der kleine Knoten in dem Falle c) Fig. 11 Taf. II. Das Auftreten derartiger Bildungen in der Portio vagin. wird sich dem Gefühl als mehr oder weniger weicher Vorsprung oder Einlagerung in die Substanz der Lippe darstellen. In unserem Fall lag der Tumor ganz oberflächlich. Das Speculumbild bot nichts irgend Charakteristisches dar, Erosionen reichten bis an ihn heran und bedeckten ihn; auf ihnen sass er als ein kleiner Buckel. Ein derartiges Verhalten ist bisher kaum bekannt gewesen und der Einwurf könnte fast gerechtfertigt erscheinen, dass man nicht sicher wissen könne, ob es sich hier um eine primäre Erkrankung handele. Die Pat. erlag septisch der einfachen Amputation der Portio und bei der Section wurde im pathologischen Institut der Kön. Charité gerade in Bezug auf diese ausgesprochene Vermuthung der ganze

Körper der Kranken auf das Genaueste untersucht: nirgends jedoch fand sich sonst ein Krebsheerd.

In ganz ähnlicher Weise verhielt sich ein circumscripter Krebs, den wir der Güte des Herrn Dr. P. Ruge verdanken, er hob einen isolirten, etwa klein kirschgrossen Krebsknoten mit dem Finger aus seinem Bett heraus. Der Grösse nach würde dann der Fall f (siehe Taf. II Fig. 10) hierher gehören, hier sass auf der Höhe der Portio wie ein Horn der circumscripte Knoten auf.

Wie sich derartige Krebse in ihrem weiteren Verlauf verhalten, können wir natürlich a priori nicht wissen; es ist nur durch Vergleichung mit anderen Fällen möglich, sich eine ungefähre Vorstellung von der Art der Weiterentwickelung zu machen. Insbesondere haben wir einen Fall gesehen, bei dem ein kleines nicht tief gehendes, circumscriptes Ulcus auf der Portio sass, dessen Ränder bei der Excision sich als deutlich krebsig erwiesen. Es ist ja ganz gut möglich, dass nach dem Ausfallen eines oberflächlichen Knoten die Umgebung desselben als Geschwürsgrund zurückbleibt und von ihm aus dann das weitere Wachsthum in der Tiefe vor sich geht. Wird dann wieder das Neugebildete ausgestossen, so kann es zu tiefen Ulcerationen kommen, die sich oft durch auffallend geringe Neubildung in der Umgebung des Geschwürs auszeichnen; ja es kann zum tiefen, trichterförmigen Krater kommen, dessen Ränder auf der Aussenseite der Portio vaginalis liegen, dessen tiefste Stelle weit in das Gewebe derselben hineinragt. In gleichem Sinne würden wir dann Fälle anreihen, in denen in der Richtung nach dem Parametrium zu drüsig krebsige Infiltrationen das Parenchym durchsetzten.

Durch eine gewisse Verwandtschaft mit diesen isolirten, mit mehr oder weniger erhaltener Oberfläche versehenen Krebsen zeichnen sich diejenigen aus, welche einen enormen Substanzverlust wenigstens in gewissem Sinne vortäuschen: es sind die Formen, bei denen das Carcinom auf die Scheide übergegangen ist und bei denen nach Art des sich retrahirenden Brustkrebses durch Resorption, Verfettung u. s. w. die Portio verschwunden ist und man einen grossen krebsigen Trichter vor sich hat, dessen höchster Punkt der Anfang des Canalis cervicalis ist: der Process ist centrifugal gegangen. Trotz des eigenthümlichen Bildes ist eine grosse Zerstörung durch Zerfall, jauchige Processe u. s. w. nicht gebildet. Die Secretion war eine relativ geringe.

Im Gegensatz zu diesen im Beginn umschriebenen Formen müssen wir dann die Blumenkohlgewächse anführen. Gutartige Papillargeschwülste haben wir unter unseren Beobachtungen nicht zu verzeichnen; auch die krebsigen Formen in geringer flächenhafter Ausdehnung vermissen wir, wir fanden stets über einen mehr oder weniger grossen Theil der Vaginalportion kleinpapilläre Wucherungen, die nach der einen Seite nicht den äusseren Muttermund überschritten, auf der andern Seite nach der Scheide zu wuchsen. Dabei zeigte sich das Verhalten der Oberfläche verschieden. Entweder fanden wir ein Aussehen, wie von wirklichem Granulationsgewebe, von der feucht glänzenden Oberfläche der Erosionen deutlich unterschieden, oder wir sahen das mehr ins Weisslichgelbe spielende Bild, wie man es bei aufgebrochenem Krebse findet. Dies letztere Verhalten ist das gewöhnliche, dem krebsigen Blumenkohlgewächs stets zugeschriebene. Das weitere Wachsthum der zuerst dicht unter der Oberfläche entstandenen Neubildung scheint daher so vor sich zu gehen, dass das zuerst noch vorhandene oberflächlich liegende indifferente Gewebe abgeworfen wird und erst dann die eigentliche krebsige Degeneration zu Tage tritt. Sie wächst dann etwas pilzförmig mit relativ glatter, nur leicht gewulsteter Oberfläche in die Scheide hinein, indem die Veränderung in das Parenchym der Portio fast nie tief hineinreicht, oder es kommt zu den grossen, den ganzen Vaginalraum ausfüllenden Geschwülsten, die die Portio in ein mit zottiger Wucherung besetztes Gebilde umgewandelt haben. Die Grenzen derselben nach dem Gewölbe wie nach dem Muttermund lassen sich bei der gewöhnlichen Untersuchung kaum feststellen, weil unter dem Tumor die Finger nicht in die Höhe dringen können. In Narkose gelingt es dann zu erkennen, dass bei intacter Umschlagstelle der Stiel dieser Geschwulst vom Cervix gebildet wird, jedoch hat meist der Uebergang von der Portio auf die Scheide, ja oft das Scheidengewölbe, schon stattgefunden. Mit dieser Wachsthumsneigung nach der Scheide zu kommt es in einzelnen Fällen gleichzeitig zur Weiterverbreitung im Parenchym der Portio, stets mit Vorliebe in der Richtung nach aussen und oben. Diese Krebse charakterisiren sich mikroskopisch durch die drüsige Entstehung. Es ist uns kaum zweifelhaft, dass Differenzen in dieser Beziehung durch vorher bestandene Veränderung, Durchsetzung der Gewebe mit Drüsen u. s. w. erklärt werden können. Aber auch in den bindegewebigen Blumenkohlgewächsen

kommt es schliesslich, aber sehr viel später, wenn das Scheidengewölbe und das Parametrium schon von Neubildung erreicht ist, zur Weiterverbreitung in gleicher Richtung und wenn dann weit genug der Process vorgeschritten, so kann schliesslich auch das Cervixgewebe erreicht werden. Alsdann kann es beim Zerfall zu Trichterbildungen mit grossem Krater kommen, der seine Spitze irgendwo im Cervix hat. Doch kommen auch bei Blumenkohlgewächsen Fälle vor, in denen ein vorspringender Zipfel erhaltener Cervixschleimhaut lange Zeit noch einen Fingerzeig dafür abgiebt, dass von der Portio aus die Neubildung ausging. Um diese Zeit also nähern sich die knotigen Formen in ihrem groben Verhalten ohne Weiteres den Blumenkohlgewächsen. Von nun an hält sich der Krebs hier ebensowenig, als an sonstigen Stellen des Körpers an irgend anatomisch vorgezeichnete Grenzen; ob die Blase, das Peritoneum oder der Darm erreicht wird, ob der Uteruskörper allmälig in der Neubildung und der Ulceration zu Grunde geht, hängt nicht mehr von der primitiven Form des Auftretens ab. Ein Ergriffenwerden des Uteruskörpers in frühen Stadien, ausser dieser durch directen Fortschritt der Ulceration haben wir jedoch nie beobachtet; die Schleimhaut des Körpers erkrankt bei Portionscarcinomen ebensowenig, wie die Cervixschleimhaut. Bis zum Ergriffenwerden der höheren Partie des Cervicalparenchyms bleibt der Krebs der Portio an bestimmte Verbreitungswege gebunden.

Fassen wir die einzelnen Formen zusammen, so lässt sich in dieser Beziehung als sicher erkennen, dass das Carcinom der Portio die Grenze des Orificium externum respectirt, dass es nach der Scheide fortkriecht. Seine Tendenz ist nicht auf die Cervixschleimhaut der Continuität nach fortzuwuchern. Auch die Metastasen, wenn man solche findet, sind zuerst in der Vagina zu sehen, wo sie dann den Charakter des Mutterbodens an sich tragen. Die Metastasen sind drüsig, wenn das Portionscarcinom ein glanduläres ist. Portionscarcinome, die die Grenze des Orific. externum nicht schonen, scheinbar in den Cervix kriechen, unterscheiden sich doch stets sehr charakteristisch von dem unten zu erörternden Cervixcarcinom. Kurz erwähnen wollen wir nämlich, dass allerdings Fälle vorkommen, in denen es sich um nur mikroskopisch erkennbare, das makroskopische Bild der Portionskrebse nicht störende carcinomatöse Infection der in der Nähe des Orificium befindlichen Cervicaldrüsen handelt. Wir haben es an mehreren

Präparaten, so bei einem 22jährigen Mädchen (s. Taf. II Fig. 19) gesehen.

An sonstigen Ausnahmen sind uns 2 Möglichkeiten vorgekommen, zu denen wir die eben geschilderten kleinen Abweichungen mikroskopischer Natur nicht rechnen. — Die erste der hier in Frage kommenden Möglichkeiten ist eine besonders wichtige, weil sie auf einer fast alltäglichen Formveränderung der Vaginalportion basirt, nämlich der Complication des cervicalen Carcinoms mit Ektropium des Cervix. Wie mit dem Ektropium die Cervicalschleimhaut in grosser Ausdehnung, ja selbst bis zum Orific. int. zum Vorschein kommt, und sie erst spät als solche erkannt ist, so tritt die Schwierigkeit erst recht bei dem auf solcher Basis entstehenden Krebs hervor, er kann bei der Untersuchung für eine Portionsaffection imponiren. Wir wollen hier auf diese Form nur hinweisen, bei Betrachtung der cervicalen Form sie ausführlicher erwähnen. Doch schon hier sei bemerkt, dass wir der Ueberzeugung sind, dass viele scheinbare Ausnahmen von der Regel der Schonung des Orific. ext. bei Portionscarcinom mit auf diese Combination zu schieben sind.

Die zweite Möglichkeit, die das von uns entworfene Bild des Portiokrebses unrichtig erscheinen lassen könnte, ist in den Fällen zu suchen, in denen man auf der Portio, ja selbst vom Scheidengewölbe an, deutlich eine carcinomatöse Degeneration constatiren kann, in denen aber doch die Entartung in der Form von blumenkohlartiger Veränderung über das Orif. ext. in den Cervix geht. Wir haben zwei Fälle derart gesehen: es ist in der That schwer, wenn man nicht sehr günstige Objecte oder zufällig vortheilhafte Schnittführung hat, den Schlüssel zur Erklärung zu erhalten. Es handelt sich um Carcinome der Portio und des Cervix, die trotz ihres Uebergangs in einander sich von einander abgrenzen lassen. Während an einem unserer Fälle die Portioaffection oberflächlich ist (siehe Taf. III Fig. 40), senkt sich das Cervixcarcinom gleich in die Tiefe; in dem zweiten Fall (siehe Taf. III Fig. 39) trat auch der Portiokrebs bald in die Tiefe, wurde aber doch durch eine bindegewebige Zone am Orif. ext. von dem dicht daneben liegenden Cervixkrebs getrennt. — Derartige Fälle können wohl schwer entwirrbar sein. Ob ein secundäres Cervixcarcinom vorliegt, ob nicht, ob umgekehrt ein secundäres der Portio, ist in unserem ersten Fall wohl nach der Affection der Portio ausgeschlossen, im zweiten spricht die Grenzschicht zwischen Portio und Cervixcarcinom gegen einfaches

Fortkriechen; auch im ersten Fall verdünnt sich die Affection ganz auffallend gegen die Gegend des Orif. ext. Wir verkennen jedoch keineswegs, wenn wir zwei unabhängige Processe annehmen, dass es eines stricten Beweises bedürfte.

Diese beiden Möglichkeiten sind es, die uns vorkamen und für die das anatomische Bild des Portionscarcinoms scheinbar nicht zutrifft. Einige eigenthümliche, interessante Bilder, durch die die anatomische Schilderung des Portionskrebses etwas varirt wird, werden hervorgerufen, wenn bei Ektropium des Cervix nicht auf der Cervicalschleimhaut, sondern auf der vaginalen Fläche ein Carcinom entsteht (so bei Prolaps): das Orif. ext. wird geschont und so erhält man scheinbar einen Ringkrebs, in dessen Mitte die (relativ) gesunde ektropionirte Cervixschleimhaut liegt (siehe Taf. II Fig. 7).

In einem anderen Falle lag der Portiokrebs unter der intacten, ganz verdünnten Cervixschleimhaut, die durch den Knoten auf der Portio erst ektropionirt wurde. Auch hier war das Orif. ext. geschont.

Dieses klinische Bild des Beginnens und Fortschreitens des Krebses an der Vaginalportion skizzirten wir absichtlich etwas ausführlicher, weil wir in unserer ersten Arbeit vielleicht zu wenig Werth auf die äussere Erscheinungsform legten; wir müssen nun auf das histologische Verhalten eingehen und wollen an diesem unsere damalige Ansicht nochmals prüfen und die gegentheiligen möglichst zu erledigen versuchen.

Dabei wollen wir nicht unterlassen wiederholt darauf hinzuweisen, dass das histologische Verhalten zwar nicht für die äussere Form des Krebses, sondern nur für die Art seiner Weiterverbreitung von der grössten Bedeutung ist. Im Uebrigen war unser Augenmerk bei der Untersuchung stets auf Zweierlei gerichtet: auf den Entstehungsnachweis und auf die Art der Weiterverbreitung. Im Grunde ist beides ziemlich gleich, denn die Weiterverbreitung ist ja eigentlich nur ein Entstehen neuer Massen in der Nähe älterer. In einzelnen Fällen schien es, als wenn die Art der ursprünglichen, der ersten Entstehung und die Art des Fortkriechens verschieden ist, dass z. B. bei dem drüsigen Ursprung beim Fortkriechen eine krebsige Veränderung des Bindegewebes stattfand. Beispiele haben wir meist bei schon etwas vorgeschrittenen Formen beobachtet. Wie sich im speciellen Fall eine krebsige Entartung

z. B. des Drüsenapparates der Nachbarschaft gegenüber verhält, wie umgekehrt im Bindegewebskrebs später vielleicht die Drüsen leiden, haben wir bei Fig. 52 und 52a beschrieben; besonders zeigte sich dies bei dem unten zu erwähnenden Fall α)[1]), auch in unserer früheren Arbeit haben wir Gleiches hervorgehoben[2]). Es kommt stets bei der vorliegenden Frage der Entstehung wie der Weiterverbreitung, — der Infection — darauf hinaus: epitheliale Entstehungen oder nicht.

Wir haben früher[3]) auf die verschiedenen Ansichten der Autoren über die Entstehung hingewiesen, die sich schroff gegenüberstehen; ihnen gesellt sich jetzt noch die Cohnheim'sche[4]) Anschauung hinzu, der „embryonale Keime" für den Ausgangspunkt der Geschwülste ansieht. Wir constatiren nur, unter Hinweis auf die specielle Anführung in unserer früheren Arbeit, dass für die Portio die Waldeyer'sche Auffassung sich Bahn gebrochen hat, überall als richtig anerkannt ist, dass mit Waldeyer Spiegelberg[5]) sagt, dass man den vom Rete Malpighii ausgehenden Krebs (Hautkrebs) als die typische Form des Carcinoma uteri ansehen muss, dass die Aenderung der Ansicht Spiegelberg's — wir kommen darauf zurück — welcher sich jetzt der Cohnheimschen Hypothese anschliesst, noch nicht die Verbreitung gefunden hat; jetzt entstehen nach Spiegelberg's Beschreibung[6]) die Krebse immer aus embryonaler Anlage.

Wir wollen nochmals kurz hervorheben, dass wir an der Portio kein oder vielleicht nur ein über allen Zweifel erhabenes Beispiel für ein Waldeyer'sches Carcinom, d. h. Hautkrebs fanden[7]).

Wir reihen einen zweiten Fall an, den uns Herr Dr. A. Martin übergab. Das Präparat stammte von einer alten Frau, die seit langer Zeit an einem sich allmälig vergrössernden Vorfall litt, der jetzt die Grösse von 2 Fäusten erreicht hatte; die Scheide war dabei völlig evertirt. — An der vorderen Lippe erhob sich ein

---

[1]) Siehe S. 126.
[2]) a. a. O. S. 459.
[3]) a. a. O. S. 446.
[4]) Vorles. über allg. Pathologie Bd. I, S. 634.
[5]) a. a. O. Bd. III, S. 225.
[6]) Siehe Breslauer Zeitschrift a. a. O.
[7]) a. a. O. S. 466.

2markstückgrosses über die Umgebung prominirendes „Geschwür", das sich isolirt und nicht in grosse Tiefe eindringend erweist.

Bei der mikroskopischen Untersuchung der amputirten Portio zeigen sich unter dem erhaltenen Plattenepithel in der Nähe der afficirten Stelle einige Drüsenräume, Reste früherer Erosionsprocesse; auf der degenerirten Stelle selbst gehen von der Oberfläche Zapfen in die Tiefe, die mit dem Plattenepithel der Oberfläche im Zusammenhang stehen: es ist völlig das Bild des Waldeyer'schen Hautkrebses vorhanden. Wir wollen zur Erklärung dieses Befundes hinzufügen, dass die Epithelbekleidung der Portio bei Prolaps vollkommen epidermis- besser hautartig wird und dass sich dadurch auch die Abweichungen von den sonstigen Veränderungen der Portio erklären. Ebenso wie bei Prolaps ein sonst an der Portio kaum bekanntes decubitales Geschwür oder auch ein den chronischen Fussgeschwüren ähnliches Bild entsteht, so nehmen die Carcinome bei Prolapsus auch das Bild des Hautkrebses an, weil eben der sonstige Charakter und Structur der Portio unter dem Einfluss der Epidermoidalisirung verloren gegangen ist.

Abgesehen von diesen wenigen Beispielen eines vielleicht unzweifelhaften sogenannten Waldeyer'schen Hautkrebses haben wir an der Portio niemals gesehen, dass das Plattenepithel Zapfen in die Tiefe sandte, die dann das Gewebe krebsig durchsetzten: im Gegentheil, wir sahen folgende Befunde bei beginnenden Krebsen der Portio:

Erstens fand sich das Plattenepithel manchmal gegen das Ende leicht verdickt, nicht selten aber auch verdünnt, es folgte dann mit Cylinderepithel bedeckte, drüsige Gebilde (Erosionen), die krebsig degenerirten. — Die bekannte Thatsache, dass oft auf Portiocarcinom kein Plattenepithel sich findet, dass dasselbe am Rande der Wucherung endet, also nicht, wie sonst geschildert, festgenagelt ist, dadurch zu erklären, dass statt frühzeitig verloren gehender oberer Schicht die schon in der Tiefe gebildeten Zapfen krebsig weiterwuchern, ist bei diesem geschilderten an der Portio nicht selten vorkommenden Verhalten der Krebse unmöglich. Sie entstehen eben anders an dem unteren Gebärmutterabschnitt, als man es sich dachte.

In vielen Fällen ferner, wo scheinbar auf das deutlich endende Plattenepithel direct „Krebs" folgte (wie Epithelzapfen), konnte oft noch unzweifelhaft die Entstehung aus Drüsen nachgewiesen werden. — Wir können sagen, dass ein grosser Theil der Portions-

carcinome Drüsencarcinome sind, die von neugebildeten Drüsen (Erosionen) ihren Ausgang nehmen. Wir stehen daher heute noch auf unserem früheren Standpunkt, dass die Erosionen nicht stets einfache, nichtssagende Processe sind[1]).

Wie sich die Drüsen krebsig verändern, sich ausfüllen, haben wir früher in unserer ersten Arbeit in dem dritten Fall[2]), dann bei dem ersten Fall von Körpercarcinom[3]) und im ersten Theil dieser Arbeit ausführlich beschrieben. Wir können deshalb vollkommen auf die Auseinandersetzung der Entstehung des im I. Abschnitte gegebenen Uterin-Drüsenkrebses hinweisen: die Zeichnungen, die wir in vorliegender Arbeit besser ausgeführt und deshalb für den Leser scheinbar beweisender als in unserer ersten Arbeit darbieten, zeigen dabei auch den Unterschied zwischen dem Uteruskrebs und dem der Portio, ein Unterschied, der darin besteht, dass entsprechend dem verschiedenen Bau der Uterin- und der Erosionsdrüsen letztere mehr buchtig verästelt erscheinen, dass dort ein vorhandener regelmässig angeordneter Drüsenapparat, hier erst oft unregelmässig entstehende, sich stets neubildende Drüsen degeneriren. Die Momente, aus denen man noch spät auf diese Entstehung zurückschliessen kann, führten wir früher[4]) an.

Auch an der Portio kann zweitens, wie am Uterus, eine Krebsform, wenn auch selten, sich geltend machen, nämlich die, die mehr die einfache Drüsenform beibehält (die adenomatöse Form); tief ins Gewebe gehen die eng aneinandergebetteten oder auch mehr getrenntliegenden mit einschichtigem zierlichen Cylinderepithel besetzten Drüsen: oft ist scheinbar kein Stroma erhalten, Alles destruirt, untergegangen. Selbst weitgehende Operationen erreichen dabei nicht das Ende der Degeneration: es treten Recidive auf, die denselben einfach drüsigen Bau zeigen, Metastasen in der Vagina sind ganz so zusammengesetzt, wie das Muttercarcinom. — Diese Fälle in ihrer reinen Form sind recht selten; meist treten Wucherungen

---

[1]) Scanzoni klagte, dass keine sicheren Anfangsstadien des Krebses bekannt sind; er hat gefunden, dass kleine unverschiebbare, auf erodirten Flächen aufsitzende Papillen in Carcinom übergehen. — Wir freuen uns, dass wir frühzeitige Krebsentwickelung gesehen und für die eine Kategorie die Entwickelung aus Drüsen nachgewiesen haben.

[2]) a. a. O. S. 461.

[3]) Siehe J. Veit, Zeitschrift für Geburtsh. und Gyn. Bd. I, S. 467.

[4]) Zeitschrift für Geburtsh. und Gyn. Bd. II, S. 463 ff.

der Epithelien im Drüsenlumen mit Erweiterung und Vergrösserung der letzteren frühzeitiger ein, als bei der analogen Form im Uteruskörper, während hier die Lumina oft sehr klein sind, wenn auch die Verästelung überraschend gross sein kann.

Eines besonderen Vorganges wollen wir hier bei den Erosionscarcinomen Erwähnung thun, nämlich der Carcinome, die sich aus oberflächlichen Erosionen gleichsam schon während des Entstehens derselben bilden: es sind ganz oberflächliche krebsige Veränderungen, die klinisch aus dem weiteren Verlauf, wie auch der weiteren Umgebung als solche (d. h. krebsige Producte) sicher erkannt werden. Man sieht an geschwürig oder erodirt erscheinenden Stellen (s. Fig. 48) kuglige nicht tiefgehende Epithelanhäufungen, die die Gestalt von Erosionsdrüsen haben, welche mit epidermoidal erscheinenden Elementen ausgefüllt sind. In der Figur sieht man rechts deutlich krebsige Bildungen in der Tiefe sich anschliessen. Dass ähnliche Bilder durch ziemlich frühen Zerfall der oberflächlichen Lagen entstehen, dass klinisch dadurch das Bild eines einfachen Ulcus rodens vorgetäuscht werden kann, ist klar. — Es sind diese Formen aber nicht einfach Epithelwucherungen hyperplastischer Art, in welchen wir nach Spiegelberg schon Carcinome sehen sollen, sondern wir haben Neubildungen vor uns mit malignem klinischen und anatomischen Verlauf. Auch heute noch halten wir mit unserem Meister auf diesem Gebiete, Virchow, nach selbstständiger Erfahrung, gestützt auf eigene Arbeit an der primären Heteroplasie der Krebse fest, wenn auch scheinbar die Grenzen zwischen Hetero- und Hyperplasie manchmal verwischt sind.

Neben diesem auf und aus Erosionen (nach unserer Auffassung also aus neugebildeten Drüsen) entstehenden Krebs der Portio kommt drittens der Bindegewebskrebs, das krebsig degenerirende Blumenkohlgewächs vor. Die Entstehung ist folgende: unter dem Plattenepithel beginnt in einzelnen Fällen eine Wucherung, welche dasselbe in der Weise, wie es C. Ruge[1]) bei der Colpitis nachgewiesen hat, verdünnt, die papillären Räume sich verbreitern, die interpapillären Zapfen allmälig verschwinden lässt — in anderen Fällen kann das Plattenepithel eine Zeit lang fast unberührt von den unter ihm spielenden Vorgängen bleiben. — Aus

[1]) Zeitschrift für Geburtsh. und Gyn. Bd. IV, S. 133.

den durch entzündliche Wucherung sich auch über die Umgebung fungös emporhebenden Stellen (die ursprünglich also ein indifferentes Granulationsstadium darstellt) bildet sich Carcinom aus, indem in der Tiefe die deutlich erscheinenden kleinen rundlichen Stromazellen entarten. Die in einem feinen reticulären Maschenraum liegenden Zellen, von denen eigentlich nur der Kern nachweisbar ist, vergrössern sich; der Kern selbst wird dabei grösser, meist oval, erhält ein oder mehrere deutliche Kernkörperchen, und der Zellenleib tritt mehr und mehr hervor: die Zellen werden scheinbar selbstständiger, leichter zu isoliren. Mit der Vergrösserung, die das Bild von eingefassten Epithelzellen liefert, geht Hand in Hand eine Vermehrung der Elemente. Man erhält so grössere Lücken (Alveolen) im Stroma, in denen „epitheliale“ Elemente liegen. Diese Alveolen liegen dicht nebeneinander, so dass „die Krebsnester“ nicht durch grosse Bindegewebsgerüstbalken von einander getrennt sind. —

Es lässt sich natürlich bei dieser Darstellung leicht einwenden, dass der Ausdruck „epitheliale Elemente“ und mit ihm ganz andere Begriffe mit einem Mal eingeführt werden, ohne dass die Berechtigung, von epithelialen, nicht mehr bindegewebigen Elementen zu sprechen, nachgewiesen ist. — Die Elemente, deren Entstehung oben geschildert ist, haben in der That alle Eigenschaften des Epithels: sie sind in ihrer ganzen Ausbildung völlig frei von Stroma, sie hängen durch keinen Zapfen, durch keinen Ausläufer mit demselben zusammen; an den in späteren Stadien leicht isolirbaren Zellen sind die Zellenmembran (wenigstens die deutlich sich different abhebende Zellencontour), der Protoplasmaleib, der Kern deutlich zu sehen; in den Alveolen liegen die Zellen frei nebeneinander. Wie weit man ihrer Abstammung wegen diese Elemente sarkomatös bezeichnen kann, darauf kommen wir unten zurück. Es treten bald mit diesen in den Maschenräumen statthabenden Wucherungen und Umbildungen zu „epithelialen“ Elementen ohne Zusammenhang mit der Oberfläche (ja tief unter ihr) erhebliche Differenzirungen auf zwischen dem umgebenden Stroma und dieser „krebsigen“ Partie: die Begrenzung zwischen beiden wird eine scharfe und selbstverständlicherweise ist dann die Entstehungsart der degenerirten Heerde nicht an jedem Punkt gleich gut zu beobachten. — Aber selbst an grösseren Krebsheerden fand man oft deutlich, wie sich zwischen die Zellenhaufen, die völlig epithelial (carcinomatös) erscheinen, Spindelfasern des Bindegewebes, sich vom Stroma gleichsam ablö-

send, hinein schieben, wir sehen zwischen den epithelialen Zellen lange schmale Bindegewebskerne liegen. —

Bei der Entstehung der Epithelialelemente (siehe Taf. IV Fig. 44) aus den kleinen runden Stromazellen entsteht in diesem oder jenem Präparat ein Stadium, wo Epithelzelle an Epithelzelle liegt, aber jede in ihrem Maschenraume; bei Pinseln entsteht ein feines Gitterwerk, welches dem Gitterwerk ähnlich sieht, welches man besonders nach Chromsäurebehandlung und Auspinselung am Epithel zu sehen bekommt, indem hier die sogenannte Kittsubstanz ein derartiges Bild liefert. Dass es sich nicht um Kittsubstanz in unsern Bildern handelt, beweisen ausser der Art der sich nebeneinander findenden Stadien die schönen länglichen Bindegewebskerne, die sich in diesem Gitterwerk finden: sie weisen ebenfalls auf ihre Herkunft hin.

Ein eigenthümliches die Bindegewebsentstehung der Krebsheerde sehr schön darthuendes Bild möchten wir besonders hervorheben, nämlich das Bild, welches sich darstellt, wenn die maligne Umänderung strahlig, wie eine Strahlengarbe, radiär angeordnet, statthat, von einem Punkt scheinbar ausgeht, wie die Bindegewebsstränge durch immer grösserwerdende, dann sich in den Maschenräumen vermehrende, epithelial erscheinende Elemente auseinandergedrängt werden (Siehe Taf. IV Fig. 43). Durch unsere Abbildung glauben wir eine deutliche Darstellung dieses Vorganges zu geben.

Ein eigenthümliches Verhalten zeigen die Drüsen in der Nähe dieses Bindegewebscarcinoms, also die Drüsen, die von Erosionen auf der Portio herstammen oder die bei derartigen Knoten im Cervix (s. u.) schon vorhandenen. Meist finden sich in diesen Carcinomen der Portio keine Drüsen, während sie beim Cervixcarcinom als Bestandtheile der Schleimhaut entweder in das in der Tiefe liegende Carcinom eindringen oder sich auf die oberflächliche indifferente, das Carcinom bedeckende Schicht beschränken, dort aus Mangel an Raum oft parallel zur Oberfläche verlaufen, überhaupt einer Druckatrophie unterliegen. Die Drüsen also in der Nähe dieser Carcinome oder auch in denselben bleiben einfach mit ihren Epithelien erhalten, sie sind anscheinend weniger verästelt, mehr tubulös, wenn ihr umkleidendes Stroma noch nicht degenerirt ist, vom Carcinom noch geschieden, andern Falles direct begrenzt von demselben — oder die Drüsen sind nicht einfach erhalten, sie sind durch Infection in Mitleidenschaft gezogen; ihre Epithelien wuchern, das schöne Cylinderepithel verliert seine Gestalt, wird epidermoidal,

polymorph, die Drüse erweitert sich, wird ein lange noch in ihrer Form auf ihre Entstehung hinweisender Zellenhaufen.

Dass bei vorgeschrittener Drüsendegeneration und vorheriger grösserer Entwickelung im einzelnen Fall die Frage schwer zu entscheiden sein mag, ob das Bindegewebscarcinom inficirend auf die Drüse oder das glanduläre Carcinom ansteckend auf das Stroma wirkt, ist klar.

Interessant sind hier die Formen, die im Beginn der Degeneration stehen, wo eine Seitenwand der Drüsen sich verändert hat, das übrige cylindrische Epithel aber erhalten ist: man erhält Bilder, die ebensogut bei einfacher Heilung der Erosionen vorkommen, wie sie die Anfangsstadien eines Drüsencarcinoms sein können.

Während bei Heilungen der Erosionen einmal das Cylinderepithel sich einfach in Plattenepithel umwandelt, welches durch Wucherung und Schichtung die Drüsenmündungen allmälig mehr und mehr einengt, comprimirt, gleichsam abkneift, so dass die Drüsen unter dem Plattenepithel persistiren, so kann andererseits statt dieser unvollständigen Heilung an der Oberfläche das Plattenepithel in die Drüsen hineinkriechen, oft trifft man die obere Hälfte der Drüsen schon ausgefüllt, aber noch ist ein Ausführungsgang vorhanden, oft ist Alles, bis auf ein kleines dem Grunde der Drüse entsprechendes drüsiges Stück in Plattenepithel oder besser geschichtetes polymorphes epidermoidales Epithel umgewandelt: kurz wir erhalten bei diesen Heilungsvorgängen Bilder, wie wir sie bei der Entstehung des Carcinoms vielfach beschrieben haben als Beginn des Krebses. Eine in krebsiger Degeneration befindliche Drüse isolirt betrachtet, ist nicht von einer in Heilung begriffenen zu unterscheiden. Wir möchten hier bei der mikroskopischen Beurtheilung, gewissermassen zur mikroskopischen differentiellen Diagnostik hinzufügen, dass ebenso wie im klinischen Bilde im Anfang des Krebses kein einziges sicheres Kriterium vorhanden ist, dass das Urtheil sich aus verschiedenen Factoren zusammensetzen muss, dass ebenso hier ein Punkt des mikroskopischen Schnittes nicht genügt, dass die Umgebung, die ganze Nachbarschaft unwillkürlich der Diagnose dient. Es würde zu falschen Schlüssen führen, wollte man z. B. eine in ebengeschilderter Veränderung befindliche Drüse für sich allein verwerthen.

Den Heilungsvorgängen ganz analoge Vorgänge spielen sich an dem Cervix bei der Epidermoidalisirung ab, das Plattenepithel,

das sich an der Oberfläche bei einfachem Ektropium oder Prolapsus mit Ektropium bildet, kriecht oft nur auf einer Seite erst in die Drüse hinein, um sie allmälig auszufüllen. Am ausgeprägtesten sieht man derartige Bildungen bei chronischen Reizzuständen, bei Prolaps; das Plattenepithel macht z. B. sehr tiefgehende Epithelzapfen, die fast wie totale Einstülpungen der Epidermis aussehen, da sie im obern Theil hohl sind, die sich dann unten aber in Drüsen fortsetzen. — Ob hier Drüsen zuerst vorhanden waren und dann Plattenepithel kam oder ob Plattenepithelfortsätze hohl, drüsig wurden, ist im einzelnen Fall schwer zu sagen. Beides ist möglich, beides kommt vor. — Wir haben dies besonders angeführt, um zu zeigen, dass einfache Epithelwucherungen mit Carcinom gewisse Aehnlichkeiten haben, dass Carcinom im Beginn ebenso wie einfache Epithelwucherung aussehen kann, dass die Prüfung der ganzen Umgebung eventuell leicht über das Vorliegende Klarheit verschafft, oder wie wir früher sagten, dass die ganze Anordnung der Gewebselemente entscheidet. Insbesondere zeigt das Bild auf Taf. V Fig. 48, dass links mehr eine scheinbare einfache Hypertrophie oder Hyperplasie besteht, während rechts Uebergänge in Carcinom stattfinden.

Fassen wir nach der Entstehung die Carcinome an der Portio vaginalis zusammen, so müssen wir ein Drüsencarcinom hervorgegangen aus Erosionen annehmen, dann ein Bindegewebscarcinom, und müssen die Möglichkeit für specielle Fälle übrig lassen, dass das Carcinom sich im Typus des Waldeyer'schen Hautkrebses entwickle.

Es scheint uns nach unserem angeführten Material, nach der Auseinandersetzung über die Form und den Ursprung des Carcinoms an der Portio zur Klärung geeignet, hier über die in neuerer Zeit ja mit vollem Recht so bekannt gewordene, leider so schnell zum Schematisiren missbrauchte Arbeit Waldeyer's noch einmal einige Worte anzufügen. Nach Waldeyer[1]) nimmt der grösste Theil der Carcinome des Uterus (Portio vaginalis), der Vagina, der Zunge u. s. w. den gleichen Entwickelungsgang, wie die vom Rete Malpighii ausgehenden Hautcarcinome, wie überhaupt die Carcinome aller der Körperstellen, die mit einem wesentlich der Epidermis gleichgebauten Epithel überkleidet sind. Er unter-

[1]) Virchow's Archiv Bd. 55, S. 106.

scheidet aber auch entsprechend dem mit Drüsen und Cylinderepithel ausgestatteten Cervix noch einen zweiten Typus [1]), repräsentirt durch die Form des echten Gallertcarcinoms, einen Typus, der sich also den ähnlich gebauten Tumoren der mit Cylinderepithel bekleideten Schleimhaut nähert, denen des Magens und des Rachens insbesondere. Dieser zweite Typus [2]), den Waldeyer nur in einem einzigen Fall zu untersuchen Gelegenheit hatte, geht von den buchtigen Schleimhautdrüsen des Mutterhalses aus.

Waldeyer kennt also an der Portio vaginalis nur eine Form des Krebses, den „Hautkrebs", so zu sagen. Die Bedeutung der Erosionen, das Hervorgehen des Carcinoms aus demselben, den Bindegewebskrebs des Blumenkohlgewächses kennt er nicht oder leugnet er. Die Portionscarcinome haben aber nach Waldeyer denselben Bau, dessen äusseres Aussehen nur durch Papillenwucherungen, die ja nebensächlich sind, geändert werden kann. — Ueber die Abweichung des Portionscarcinoms von dem Bilde des Hautkrebses giebt Waldeyer folgenden Zusatz: dadurch dass das vascularisirte Gewebe der Portio grosse Neigung zu Granulationswucherungen (— Waldeyer kannte damals noch nicht die neueren Anschauungen der Erosionen —) zeigt, wird die Epitheldecke durch letzteres abgehoben, so dass man es scheinbar mit einem einfachen Ulcus zu thun hat, ja das oberflächlich gewucherte Granulationsgewebe sprosst wie ein echtes Caro luxurians in die Scheide hinein und füllt das Laquear vaginae mit schwammigen Granulationen aus. So sind jene mit Recht gefürchteten Krebsformen [3]) gebaut, welche man an der Portio vaginalis als „Blumenkohlgewächs" zu bezeichnen pflegt; dabei durchsetzen die in die Tiefe herabgewachsenen Epithelzapfen die eine oder beide Muttermundslippen total. Es fehlen jedoch an der Portio vaginalis auch jene Krebsformen nicht, welche an der Cutis als flache granulirende Carcinome bekannt sind.

Dies ist freilich ein ganz anderes Bild, als wie wir es meist fanden; man braucht nur unser Bild auf Taf. II Fig. 5, sowie die andern Durchschnittsbilder zu durchmustern, um hier meist das total die Muttermundslippe durchsetzende Carcinom zu vermissen. Nach Waldeyer's Ansicht „hat in Folge dessen [4]) eine Operation am

[1]) S. 108.
[2]) S. 110.
[3]) S. 109.
[4]) S. 157.

Collum uteri oder im Rectum so selten Aussicht auf Erfolg, weil man hier die Forderung, mit Sicherheit im Gesunden zu operiren, aus anatomischen Gründen nicht erfüllen kann.“ Wie wichtig es ist, einmal die Formen der Portionscarcinome zusammenzustellen, geht aus der Bemerkung von Waldeyer hervor, nach dem man meist ein tiefes, totales Durchsetzen mit Carcinom neben freilich auch nicht fehlenden oberflächlichen Carcinomen annehmen müsste: fände man ein derartiges, ziemlich constantes oder selbst häufig wiederkehrendes anatomisches Bild, so würde das für die Therapie von wesentlichem Einfluss sein. — Wir haben zwar in der That tief gehende, „totaldurchsetzende“ Carcinome in der Portio angetroffen, aber meist die oberflächlichen Formen.

Ferner zeigt sich das von Waldeyer entworfene Bild, nach dem das Epithel von dem Granulationsgewebe abgehoben ist und das letztere scheinbar das erstere von den zu Carcinom sich umwandelnden Epithelzapfen trennt, um dann dem Caro luxurians ähnlich zu wuchern, gerade umgekehrt. Es bildet sich bei dem blumenkohlartig sich entwickelnden Krebse eine Reactions- (oft zugleich Productions-)Zone, eine Granulationsschicht ringsum, also auch unter dem Carcinom, die gleichsam als Vertheidigungslinie das Land gegen den hereinbrechenden Feind schützen soll, während eine mehr indifferente, bei grösserem Wachsthum des Carcinoms verschwindende Bindegewebsschicht über dem Carcinom liegt, dasselbe von dem meist nicht mehr erhaltenen Epithel trennt. Das Plattenepithel springt ab, wie wir früher sagten, es verdünnt sich in der Nähe der Degeneration ähnlich wie bei Colpitis, es verschwindet, oft endet es scheinbar leicht knopfartig verdickt. Dass das Plattenepithel in einer Reihe von Portiokrebsen nicht zu finden ist, erklärt sich aus ihrem Entstehen aus Erosionen, die anders entstehen und demgemäss ein ganz anderes Bild als das des Hautkrebses bieten.

Ueber die Metastasen sagt Waldeyer, dass sie zunächst die benachbarten retroperitonealen Lymphdrüsen befallen, neben den regionären Uebergriffen auf das Beckenzellgewebe, die Vagina und die Harnblase. Ueber die anatomische Structur der Metastasen, besonders der der Vagina, sagt er nichts: auch sie ist nach unserer Erfahrung abweichend vom „Hautkrebs“, sie kann „drüsig“ sein.

Spiegelberg schliesst sich — wenigstens früher — der

Waldeyer'schen Auffassung völlig an, wenn er [1]) sagt: somit kann man den vom Rete Malpighii ausgehenden Krebs (Hautkrebs) als die typische Form des Carcinoma uteri ansehen. — Nach unseren Erfahrungen giebt es, um mit Waldeyer zu sprechen, an der Portio überhaupt keinen Hautkrebs, oder doch nur in ausnahmsweise besonderen Fällen. Wir stehen somit noch auf dem Standpunkt unserer ersten Arbeit oder, was vielleicht richtiger ist, auf etwas modificirtem Virchow'schem Standpunkt, den derselbe 1850 — also vor über 30 Jahren — schon eingenommen hatte. — Wir wollen hier auf die Stelle aufmerksam machen, in der Virchow über die Hautkrebse spricht, besonders für diejenigen, die nach der Waldeyer-Thiersch'schen Arbeit und Auffassung glauben, dass die von diesen Autoren entwickelten und freilich zum ersten Male verallgemeinerten Anschauungen auch völlig neu wären. Virchow [2]) sagt also: es ist heutzutage kein Zweifel mehr, dass sowohl der wahre Krebs an der Haut vorkommen kann, als auch jene Bildung, die wir mit dem Namen Cancroid bezeichnen und die von einer einfachen papillären Hypertrophie der Haut mit ungewöhnlich dicker, obwohl häufig weicher Zellenlage (Rete Malpighii und Epidermis) ausgeht. Allein solange diese Bildung einfach als Papillargeschwulst besteht, ist sie noch kein Cancroid; denn sie unterscheidet sich dann nicht von den gewöhnlichen Papillargeschwülsten, die man Warzen, Condylome etc. nennt. Man findet sie zusammengesetzt aus dichtgelagerten Säulen, welche zuweilen an ihrer Oberfläche noch von einer gemeinschaftlichen Epidermisdecke überzogen sind, und welche hauptsächlich aus epidermoidalen Zellen bestehen, in deren Centrum jedesmal eine Gefässschlinge verläuft.“ — Virchow beschreibt sehr deutlich die Epithelfortsätze: er unterscheidet sie klar vom Cancroid. So lange das Gewebe und die Organe nicht ergriffen sind, so lange nur der Papillarkörper erkrankt ist, so lange kann man nach ihm nicht von Cancroid sprechen. Wenn das letztere an Flächen auftritt, so geht gewöhnlich die Papillarhypertrophie mit Epidermiswucherung voraus [3]), und man kann dann die Entstehung der Epidermiszellen in den tiefergelegenen Cancroidalveolen als eine Art von „Repro-

[1]) a. a. O. III. 235.
[2]) Gesammelte Abhandlungen S. 1017.
[3]) S. 1018 a. a. O.

duction, von blosser Wiederholung jener mit einer gewissen Intensität eingeleiteten oberflächlichen Wucherung betrachten.“ Es ist klar, dass man hier das von allen Autoren geschilderte Bild beschrieben findet, aber zugleich zeigt sich der Unterschied der Auffassung und Erklärung. Nach Virchow kommt — wie Waldeyer und mit ihm Andere bestreiten — das Cancroid auch ohne alle papilläre oder überhaupt oberflächliche Hypertrophie vor; es kann sich nach ihm im Knochen entwickeln, ziemlich grosse Höhlen bilden, die sich mit epidermoidalen Zellen ausfüllen. — Und hierin liegt der Kernpunkt der Meinungsverschiedenheit, der sich in dem Satz zusammendrängt, Epidermis oder Epithel, nur vom Epithel — Epithel auch aus Bindegewebe.

Wir haben mit Absicht stets vermieden, einen scharfen Gegensatz zwischen Cancroid und Carcinom zu machen: für den Eingeweihten wird den Unterschied jedesmal hervorzuheben, unnöthig sein.

In neuerer Zeit hat sich ferner Spiegelberg — dessen Arbeit über die diagnostischen Zeichen der beginnenden Krebse wir schon früher gegenübertreten mussten, und unten noch einmal beleuchten werden — über unsere Ansichten in Bezug auf das Portionscarcinom, auf seine Entstehung wie seine Erkennung, wenn auch sehr kurz, aber doch desto abfälliger geäussert. Er sagt[1]): „Wer freilich, wie Veit und Ruge, in jeder stärkeren Wucherung des Epithels den Beginn des Carcinoms sieht, der wird jene Complication häufig antreffen, der wird eine grosse Zahl beginnender Carcinome exstirpiren können. Solche unberechtigte Anschauungen haben sehr nachtheilige Consequenzen; mit ihrer Annahme wird einer nicht zu rechtfertigenden Vielgeschäftigkeit Thür und Thor geöffnet.“ —

In einer Anmerkung hierzu bemerkt er weiter, dass er seine angegebenen Mittel zur Erkennung des ersten Stadiums des Mutterhalscarcinoms durch uns nicht als abgethan betrachten kann. Ferner ist nach ihm das, was wir als beginnenden Krebs schildern, eine Hyperplasie der normalen Epithelzellen, eine atypische Epithelwucherung, welche noch lange keinen Tumor bildet. Der Krebs aber ist nach ihm ein Tumor, sei er im Beginn auch noch so klein. Nicht die Anordnung der neugebildeten Epithelzapfen mache sein Wesen aus, sondern die eigenthümliche Art der

[1]) Bresl. ärztl. Zeitschrift 1880, Nr. 1.

Geschwulstbildung, der anatomische und klinische Verlauf, für welchen die histiologische Structur keinen untrüglichen Anhaltspunkt bietet. Was er dagegen als beginnenden Krebs des Collum uteri schilderte, sei wirklich eine Geschwulst, welche das normale Gewebe verdrängt; was wir schildern, ist nur atypische Epithelwucherung, für deren Entwickelung die erodirte granulirende Schleimhaut des Collum die besten Chancen bietet, von welcher aber Niemand vorher weiss, ob sie hier ein Carcinom bildet oder nicht. Man kann also auch nicht sagen, man habe einen beginnenden Mutterhalskrebs exstirpirt, wenn man Massen atypischer Epithelwucherungen entfernt hat.

Demgegenüber wollen wir nachweisen, dass Spiegelberg bei diesem Angriff auf unsere Arbeit dieselbe missverstanden hat; auch finden wir exacte anatomische Untersuchungen seinerseits gegen uns nicht erwähnt: unsere Anschauung ist zum Theil gerade die entgegengesetzte, als wie sie in den beiden oben angeführten Sätzen geschildert ist.

Sein Haupteinwurf gegen uns gipfelt in dem Ausspruch: der Krebs ist ein Tumor, sei er im Beginn auch noch so klein. — Wie klein denn? Was ist ein Haufen, was ein Tumor? Abgesehen von dem nicht ganz passenden Charakteristikum eines Carcinoms bemerken wir, dass unsere Fragestellung im Wesentlichen die histiogenetische, nicht klinische war: wir suchten nach der „Zelle“ oder, um einen anderen Ausdruck zu gebrauchen, nach der embryonalen Anlage. „Der Krebs ist stets ein Tumor“, ist also ein Einwurf, der bei unserer damaligen Fragestellung nichts beweist, der aber an sich auch nicht ganz richtig ist. Wir wollen hier kurz auf Waldeyer's Schilderung[1]) hinweisen, welche sagt, dass sich „ein primärer Krebs nie unter dem Bilde eines circumscripten, über das Niveau erhabenen Tumors, sondern als eine mehr diffuse Verhärtung oder als ein nicht scharf gegen das Gesunde abgegrenzter, mit diesem verwachsener Knoten darstellt. Man trifft das Verhalten der Sache viel richtiger, wenn man beim primären Krebs nicht von einer Krebsgeschwulst, sondern von einer krebsigen Degeneration des betreffenden Organs spricht“.

Dass ferner der Krebs an der Portio als Knoten, also als

[1]) Arch. für pathol. Anat. und Phys. Bd. 55, S. 157.

Tumor circumscripter Art beginnen kann, haben wir oben berich
es handelt sich dabei um eine, soweit wir wissen, noch nicht
schriebene Form.

Der Einwurf, der Krebs ist stets ein Tumor, lässt jed
besonders im Zusammenhang mit den Bemerkungen über atypis
Epithelzellen die Vermuthung auftauchen, als wenn Spiegelber
unseren beginnenden Krebsen[1]) nur Affectionen ohne äussere Ansch
lung, ohne geschwürige oder doch ohne auffallende Beschaffenheit, s
sagen speculative Krebse sähe. Wir haben in Wirklichkeit s
klinisch wahrnehmbare Veränderungen untersucht, die oft frei
anatomisch sich erst als Carcinom documentirten, aber auch
änderungen, die sich klinisch verdächtig, die sich anatomisch n
malign zeigten. Aus diesem Material haben wir, weil sich rel
sehr frühe Stadien fanden, auf die histiologische Entstehung Schl
gemacht. Die klinisch oft zweifelhaften Affectionen werden siche
zuverlässiger durch die anatomische Untersuchung, wenn diese ih
seits wiederum das klinische Interesse im Auge hat. Es exis
hier eine Wechselwirkung, die für die Kranken zum Segen gerei
die die gynäkologische Wissenschaft nöthig hatte: häufig lässt
anatomisch schnell, klinisch erst nach längerer Beoba
tung sicher diagnosticiren, wie auch schon Scanzoni sagte. K
wir haben Krebse untersucht. Unser damals makroskopisch,
mikroskopisch entworfenes Bild ist eigentlich so deutlich, dass
uns gegen die Angriffe bewahrt haben sollte.

Ueber die Epithelwucherungen und besonders über a
pische Epithelwucherungen wollen wir im Speciellen einige Zei
anfügen, da Spiegelberg ja auf sie, freilich wohl mehr auf Gr
„theoretischer Ueberlegung“, als auf praktischen eignen Stud
fussend, gegen uns zu Felde zieht. In Betreff der Epithelwuc
rungen verweisen wir auf das, was wir oben bei der Entsteh
des Carcinoms sagten; eher wäre Waldeyer als uns der Vorwurf
machen, in einfacher Epithelhyperplasie Carcinome zu sehen; wir wei
ferner auf das histiologische Bild der Drüsencarcinome hin, wo d
„heteroplastischen“ ein hyperplastisches Epithelwucherungsstadi
oft vorangeht, ein Bild, welches auch andere Beobachter, wie z.
Eppinger in seinen im I. Abschnitt angeführten vortrefflic
Arbeiten entworfen hat. — Atypische Epithelwucherung

[1]) Vergl. S. 46 und besonders S. 56.

haben wir in einigen wenigen Fällen (wo Carcinom in Frage kam) diagnosticirt: in einem Fall starb übrigens die Trägerin nach längerer Zeit (zwei Jahren) in Folge von Beckenperitonitis: doch fand sich in der Gegend der excidirten Portio und Cervix zum Theil auf die Scheide übergegangen exquisite carcinomatöse Veränderungen, der Uterusstumpf war deutlich und intact erhalten. Die beiden anderen Fälle derart sind uns nach der Amputation der Portio aus den Augen verschwunden. — Unsere Ansichten über atypische Epithelwucherungen, die wir aus wirklichen Untersuchungen von verschiedenen Localitäten des Körpers her, aus Erfahrungen gewonnen haben, lehnen sich vollkommen an die klaren durchsichtigen Auseinandersetzungen der Friedländer'schen Arbeit an. Wir sahen an der Portio diese Processe in irgend nennenswerther Ausdehnung sehr selten, aber dann in netzförmig angeordneten schmalen Epithelgängen mitten im stark gereizten, kleinzellig entzündlich infiltrirten Gewebe, und zwar entsprechend den entzündeten Stellen meist heerdweise. Es waren nicht diffuse, über grosse Bezirke verbreitete Veränderungen, sondern in Knotenform. Man erhält den Eindruck, wie es auch Friedländer beschreibt, als wenn man Gefässe (Lymphgefässe, parenchymatöse Räume) mit Epithelmasse ausgegossen vor sich hätte. — Warum sind atypische Epithelwucherungen — und nun gar „Massen" — so selten an den uns interessirenden Theilen? Man braucht nur Friedländer's Arbeit aufmerksam zu lesen, um selbst ohne eigene Untersuchung Aufschluss über diese Frage zu erhalten: die atypischen Epithelwucherungen kommen nach ihm nur in neugebildetem Granulationsgewebe vor: fehlt letzteres, so sieht man die atypischen Epithelwucherungen auch nicht. — An der Portio kommt nun zweierlei in Betracht: eine wirkliche Granulationsgewebsneubildung, die für atypische Epithelwucherung einen geeigneten Ort abgäbe, entsteht bei der anatomischen Zusammensetzung der Portio schwer. Die Schleimhaut ist zu dünn; eine lockere zwischenliegende Schicht, wie an der Haut zwischen Epidermis und den Knochen, Muskeln und dergl., fehlt: die Epitheldecke liegt wenig verschiebbar dem Stroma fest auf. Wir haben wohl entzündliche Infiltrationen der oberflächlichen Schichten, z. B. bei Gonorrhoe (Colpitisform), bei Prolaps u. s. w., aber in dem hier in Betracht kommenden Sinn einer irgendwie ausgebreiteten Granulationsneubildung mit längerem Bestehen, besonders im Vergleich mit den

Wucherungen bei Lupus[1]) und Lepra kann sie nicht constatirt werden.

Selbst bei den an sich seltenen, zum Theil noch indifferenten (reine Formen hiervon sahen wir nicht), zum Theil schon carcinomatösen Blumenkohlgewächsen, die man hierher rechnen könnte, haben wir atypische Epithelwucherungen nicht gesehen. Virchow, der in der glücklichen Lage war, reine Papillargeschwülste gesehen zu haben, schreibt über Derartiges nichts und sicher wäre ihm ein solcher, absonderlicher Befund aufgefallen.

Der zweite Punkt ist der, dass bei den meisten entzündlichen Affectionen der Portio anstatt des Granulationsgewebes Drüsenwucherungen entstehen, von denen ja auch wieder, wenn neugebildetes Granulationsgewebe da ist, atypische Epithelwucherungen ausgehen könnten, die dann freilich einen drüsigen Bau zeigen: die Sprossen von Drüsen bei Erosionen sind wieder Drüsen[2]). Eine Verwechselung mit Carcinom würde nicht statthaben. — Bei dem geringen und stets beschränkt bleibenden Umfang der subepithelialen Schichten an der Portio im Vergleich mit den an der Haut auftretenden krankhaften Wucherungen können wir meist deutlich erkennen, ob die Epithelwucherungen ins alte Gewebe eindringen und dasselbe destruiren. Der Verdacht auf bösartige Neubildung, den man bei jeder atypischen Epithelwucherung haben kann, wird dadurch verhältnissmässig leicht controlirt werden können. Schon in unserer ersten Arbeit[3]) haben wir auf die atypischen Epithelwucherungen, auf die häufig vorkommenden Epithelfortsätze, die ganz unschuldig nichts destruiren, aufmerksam gemacht. Kurz wir können nach unseren Erfahrungen sagen, dass durch die Erkenntniss der an der Portio sich meist als unschuldig erweisenden atypischen Epithelwucherungen, deren eigentliche Kenntniss Friedländer erschlossen hat, die Schwierigkeit in der Diagnostik nicht erhöht[4]), im Gegentheil die letztere sicherer, zuverlässiger gemacht ist, indem man eher und leichter Bilder mit atypischen Epithelwuche-

---

[1]) Selbst in den weitaus meisten Fällen von Lupus fehlten nach Friedländer Epithelwucherungen.

[2]) Vergleiche die mikroskopischen Befunde besonders des Falles e) (Frau Sch . . .), welche noch andere Möglichkeiten zulassen.

[3]) a. a. O. S. 468.

[4]) Siehe S. 474 in unserer Arbeit. a. a. O.

rungen ausscheidet als früher. Ja nach unseren Erfahrungen an der Portio kann man sagen, der Krebs sieht anders aus als atypische Epithelwucherungen; so wenig schwierig es ist, bei einiger Aufmerksamkeit an einem Präparat, dessen ganzes Bild wir kennen, einfache Umwandlung des Cylinderepithels in Plattenepithel an der Oberfläche, wie an den Drüsen bei Heilungsvorgängen derselben, oder bei der Epidermoidalisirung des Cervix bei Vorfall und Ektropium — von dem Entstehen eines drüsigen Carcinoms zu unterscheiden, wo sich ebenfalls einfach Cylinderepithel in geschichtetes Plattenepithel mit mehr oder weniger grosser Zerstörung der Umgebung vollzieht: so wenig schwierig ist es nach unseren Erfahrungen meist, aus dem vorliegenden Dilemma bei der Untersuchung und Betrachtung des ganzen Bildes zu kommen: ob ein Carcinom vorliegt oder atypische Epithelwucherung. Eine isolirt gedachte Erosionsdrüse, die in Heilung begriffen ist von einer isolirtgedachten Drüse aus einem Carcinomknoten (ohne ihre ganzen umgebenden Verhältnisse, wenn man will, ihre mikroskopische Anamnese), ist so wenig wie ein isolirtgedachter Carcinomknoten von einem isolirtgedachten Strang einer atypischen Epithelwucherung zu unterscheiden. Die Auffassung und Kenntniss der atypischen Epithelwucherung ist für den Gynäkologen von mehr wissenschaftlicher, als praktischer Bedeutung. Dass Carcinome früher verwechselt wurden, haben wir in unserer ersten Arbeit hervorgehoben [1]) und war auch früher eher erklärlich. — Wie Spiegelberg nun gerade zu dem Resultat kommt, dass wir nur „Massen“ atypischer Epithelwucherungen vor uns gehabt hätten, (d. h. niemals sicheren Krebs) erklärt sich nur aus dem theoretischen Charakter seines Urtheils und daraus, dass er diese im Wesentlichen mit unserer früheren Angabe übereinstimmenden Ansichten missverstanden hat: Spiegelberg construirt, wie Hegar von den Gynäkologen sagt, ohne anatomische Erfahrungen zu haben. Wie er früher den Sitz der Colpohyperplasia cystica in den Lymphgefässen [2]) annahm, ohne es anatomisch nachzuweisen, so hält er unsere Krebse für atypische Epithelwucherungen, ohne letztere an Portio genauer zu kennen. Auch ohne neue, eigene Untersuchungen nimmt Spiegelberg die Cohnheim'sche Hypothese über Ent-

[1]) Siehe Seite 468 unserer Arbeit.

[2]) Siehe Spiegelberg, Lehrb. für Geburtsh. 1878, S. 304.

stehung der Tumoren einfach an, nachdem er bis vor Kurzem noch Waldeyer's Standpunkt vertheidigt. Die Behauptung Hegar's, dass sich die gynäkologischen Lehrbücher den jedesmaligen schwankenden theoretischen Anschauungen anschliessen, wird durch diese Aenderung der bisher von ihm vertretenen Auffassung und die Annahme der Hypothese, wonach jede Geschwulst nur aus der Entwickelung embryonaler Keime entsteht, bestätigt.

Wie verhalten sich denn eigentlich die früher so „charakteristischen" Epithelzapfen der neueren Cohnheim'schen Anschauung gegenüber? Vom Oberflächenepithel ausgehend, vom Rete Malpighii aus wachsen sie in die Tiefe, um die carcinomatöse Degeneration einzuleiten. Für die Entstehung des Krebses ist bei der neueren Auffassung einer embryonalen Anlage das vorhandene Epithel nicht mehr nöthig, oder man müsste das Plattenepithel der Portio oder auch bei Uteruskörpercarcinomen den ganzen Drüsenapparat des Endometriums für „embryonale Keime" halten oder derartige darin annehmen. Und doch ist Eines bei der jetzigen Auffassung sicher, dass bei dem steten Wechsel des Epithels, welcher vom Rete Malpighii als der Keimschicht ausgeht, die „embryonale Anlage" mit den Jahren mit dem völligen Ersetzen und Schwinden des schon im intrauterinen Leben vorhandenen Epithels als verhornte Epithelien abgestossen sein müssten. Oder sollte die Keimschicht des Rete Malpighii, von der nach Waldeyer und mit ihm früher auch nach Spiegelberg das Carcinom ausgeht, und in der also nach seiner jetzigen Auffassung die embryonale Anlage beruhen müsste, stets unverändert als embryonale Anlage bleiben? Es giebt also nur zwei Möglichkeiten: entweder liegt die „embryonale Anlage" im Rete — dann müsste sie durch die steten Wucherungen und Ersatz sich einfach eliminiren, sich selbst entfernen — oder sie liegt ausserhalb dieser Schicht, dann dürften die Carcinome nicht mehr von letzterer entstehen können. — Soviel ist klar, dass im Grunde sich die Waldeyer'sche Auffassung der Carcinome und die Cohnheim'sche Theorie ausschliessen oder doch unserer Meinung nach nur durch die complicirtesten Hülfshypothesen vereinigt werden können. Viel mehr den Befunden sich anschliessend war unserer Ansicht nach der Waldeyer'sche Standpunkt, wenn er[1]) für die Fälle, in denen er einen Zusammenhang mit präexi-

[1]) Virchow's Archiv Bd. 55, S. 140.

stentem Epithel nicht nachweisen konnte, „erratische Keime“ nach Thiersch annahm. Der Unterschied liegt zwischen Waldeyer und Cohnheim darin, dass ersterer in einzelnen Fällen „erratische Keime“ oder wenn man will, embryonale Anlage, letzterer dieselben in allen Fällen für die Entstehung der Tumoren heranziehen will. Wir brauchen wohl nicht hinzuzufügen, dass weder Waldeyer noch Cohnheim die Entstehung aus derartigen Keimen für einzelne Tumoren, geschweige denn für alle nachgewiesen haben, dass jedoch für einzelne Fälle von Geschwülsten Waldeyer's Ansicht wahrscheinlich ist; zu ihnen gehören aber nicht die Gebärmutterkrebse. — Nach dieser Betrachtung, die uns zur Klarstellung der jetzt zu leicht verwirrenden Theorien nöthig schien, wollen wir noch hervorheben, dass gegen die von Spiegelberg adoptirte Cohnheim'sche Theorie über die Portionscarcinome besonders das spricht, dass dieselben zum Theil aus erst im extrauterinen Leben neugebildeten Drüsen und Erosionen hervorgehen, aus Dingen, die vorher nicht da waren, also auch nicht in dem hier in Betracht kommenden Sinne „embryonal“ angelegt sein konnten; es können sich Drüsen in der Portio, auch ohne dort präexistirt zu haben, neubilden — trotz Fischel — und aus diesen kann ohne Weiteres Drüsenkrebs entstehen.

So haben wir die Einwürfe Spiegelberg's gegen unsere anatomische Arbeit geprüft: wir haben besonders die Frage der atypischen Epithelwucherung beleuchtet: wir haben nachgewiesen, dass Spiegelberg unsere Arbeit nicht völlig verstanden hat.

In analoger Weise können wir auch kurz die Arbeit von Klotz[1]) zurückweisen, der im Anhang zu seinen Untersuchungen über die Erosionen die Uteruscarcinome bespricht und ebenfalls auf unsere erste Arbeit zurückkommt. Klotz vermisst bei unserer Auseinandersetzung über das glanduläre Carcinom, welches wir nach ihm ebenso wie die glandulären Excrescenzen einer glandulären Papillargeschwulst auf dieselbe Bodenbeschaffenheit zurückführen — auf die Ektasie von vorhandenen Drüsen — den Einschmelzungs- und Ummodulirungprocess, welchem die in die Drüsenräume hineinragenden Balken mit ihren Cylinderepithelien unterliegen. Als Massstab anderer Arbeiten galten ihm stets die von ihm beobachteten Veränderungen. Er geht sogar so

[1]) Gynäkol. Studien. 1879. Wien.

weit, dass er aus seinem Einschmelzungsprocess, den er an Drüsen beobachtet hat, Rückschlüsse auf die Ansichten der den Bindegewebskrebs annehmenden Autoren macht. Wie kann man die von ihm angenommenen präexistenten Drüsen der Portio, die man für die Entstehung der Drüsencarcinome heranziehen könnte, als einen Fingerzeig für die Erklärung der nach der älteren Anschauung (Rokitansky, Virchow) aus bindegewebiger Grundsubstanz hergeleiteten Formen ansehen! — Was haben diese Drüsen mit der bindegewebigen Genese der Virchow'schen Krebse gemein? Virchow's exacten Untersuchungen eine derartige nichtbewiesene Hypothese entgegen zu halten, können wir als correct nicht anerkennen. — Wie denkt sich Klotz ferner die Ansichten anderer über die mögliche Entstehung von Epithelzellen im Bindegewebe? Zwei dicht an einander stehende Stromabalken eines Drüsenraumes (nach uns Drüsenpapillen) rücken nach ihm manchmal so nahe zusammen, dass ihre Epithelien als ein einfacher Streifen im lymphoiden bindegewebigen Stroma des Balkens erscheinen. Hierdurch könnte dann das Bild entstanden sein, wonach die genannten Autoren Züge von jungen rundlichen oder mehr glatten Epithelzellen in einem etwas faserigen Bindegewebe beschrieben. — Sind je von Virchow oder auch von uns in unserer Besprechung der Genese des Bindegewebskrebses Anhaltspunkte für eine derartige willkürliche Erklärung gegeben worden! Wir erachten es für ungerechtfertigt, auf ein doch nur mehr oder weniger construirtes Bild hin besonders die wichtige, stets als Muster bleibende Arbeit Virchow's bemängeln und ihre gedachten Irrthümer erklären zu wollen. — Ebenso wunderlich ist die Erklärungsweise Klotz's für die Vacuolen der Zellen: nach Klotz sind dieselben ja gar nicht in den Zellen; die Vacuolen liegen zwischen den Zellen, sind Gefässlumina, an die Epithelgrenze gerückte feine Gefässe!

Diese Andeutungen mögen genügen, um zu zeigen, dass es nicht einfachen Ueberlegungen oder Constructionen nach Analogie mit Befunden bei anderen Gegenständen ohne eigene Untersuchungen gelingt, auf Thatsachen und Arbeit begründete Ansichten zu stürzen.

Wenn wir im Anschluss an die Frage der Entstehung und Besprechung der Waldeyer'schen Arbeit auf die Nomenclatur noch mit einigen Worten zurückkommen, so geschieht es, weil vor einiger Zeit Marchand in einer mit anerkennenswerther Sorgfalt

und Klarheit geschriebenen Arbeit [1]) gerade eine die neuere Richtung charakterisirende Bemerkung über Carcinome macht. Dass man Geschwülste desmoider Natur wegen des alveolären Baues und Epithelähnlichkeit ihrer Zellen als Bindegewebskrebs, Endothelkrebs den echten Krebsen gegenüber zu stellen versucht hat, ist für ihn nicht ein Fortschritt, weil dadurch der genetische Gesichtspunkt, welcher sich doch immer mehr als der sicherste Wegweiser in dem Chaos pathologischer Neubildungen erweise, wieder verdunkelt wird. Leider ist bei diesem „immer noch sichersten" Weg der Uebelstand, dass unsere entwickelungsgeschichtlichen Kenntnisse noch nicht in allen Punkten zu einem gewissen Abschluss gediehen sind, in Folge dessen einerseits sämmtliche wahre Epithelien von dem oberen und unteren Keimblatt abgeleitet werden, während auch das mittlere Keimblatt solche produciren soll. „Abgesehen hiervon," sagt der Autor, „müssen wir den Namen Krebs für die vom Hornblatt und dem Darmdrüsenblatt abstammenden malignen Neubildungen festhalten." — Wenden wir uns zur Benennung: Krebs. Die Schwierigkeiten, Krebs nach dem entwickelungsgeschichtlichen Standpunkt nur das zu nennen, was vom Horn- und Darmdrüsenblatt abstammt, sind grösser als man nach Marchand denken sollte. Sie entstehen nicht durch die histologische Untersuchung, wie es dem jetzigen Standpunkte entspräche, sondern durch die jetzt noch zu beantwortende Frage nach der Histiogenese.

Fragen wir nämlich, ob es so bestimmt ist, dass nach der Entwickelung der Keimblätter selbst nicht unter besonderen Bedingungen Entwickelungen und Bildungen vorkommen können, wie vor der Differenzirung in die einzelnen Blätter! Warum soll denn bei Neubildungen, z. B. bei Krebsentwickelung sich Alles so verhalten, wie bei der Eianlage nach der Bildung der Keimblätter? Warum soll beim Krebs die Differenzirung aus dem indifferenten Stadium nicht erst mit der Bildung von Epithelzellen aus indifferentem Gewebsmaterial entstehen: der Krebs ist dabei vollkommen dem befruchteten, sich entwickelnden Ei vergleichbar, er ist eine eigene Entwickelung, die mit der Differenzirung von einfachen indifferenten (Granulationszellen) in „epitheliale" abschliesst. — Alle Theorien, denen man mit Recht — weil sie eine unbewiesene, angenommene Basis haben — immer ein Warumdenn? entgegen setzen kann,

[1]) Siehe S. 56 u. ff. a. a. O.

sind noch nicht berechtigt als wissenschaftliche Güter angesehen zu werden. Hat doch auch Virchow in jüngster Zeit die Schwächen des embryonalen Standpunktes aufgedeckt, er hat klar seine Ansichten und die Differenzen mit den Anderen geschildert, dass er stets wohlthuend ist, mitten in der Wüste sich bekämpfender, scheinbar ausschliessender Theorien eine Oase wissenschaftlicher Objectivität zu finden. Der Unterschied der sich entgegenstehenden Auffassungen ist wohl deutlich: die Entstehung des Krebses wird hier aus dem vorliegenden anatomischen Befund des Gewebes erforscht, dort nur als Wiederholung normaler, embryonaler Entwickelungsproducte nach dem bestimmten Satz: Epithel aus Epithel angesehen: nach Cohnheim als Genese aus embryonaler angenommener, sich erhaltener Anlage, event. als Genese aus erratischen Keimen.

Treten wir nun einmal auf den Standpunkt, den Marchand, wie ja auch Andere wünschen, nennen wir alle bösartigen Neubildungen, die Epithelialgebilde enthalten oder von derartigen abstammen — Krebs, die anderen, wenn sie auch alveolär erscheinen, Sarkome; Jeder kann sich durch eine kleine Aenderung des Namens, wie bei einem Druckfehler, z. B. unsere oben geschilderten Befunde selbst benennen. Was thut's, wenn man nach strenger Scheidung an der Portio nicht mehr soviel Krebse wie früher hat, was schadet es der Statistik, wenn jetzt die Frauen mehr an Gebärmuttersarkomen sterben, als früher. Der Statistiker müsse nur nicht mit dieser vorzunehmenden Aenderung des Namens das geringe Auftreten der Gebärmutterkrebse als eine Merkwürdigkeit kennzeichnen. Es erscheint klar nach den Befunden, die wir gegeben, dass die wissenschaftliche Diagnose — ob Sarkom oder Krebs vorliegt — bei dem äusseren häufig gleichen Aussehen der Portioneubildungen nur mikroskopisch gemacht werden kann: wenn man nachweisen kann, dass die epithelialen Massen in dem Neoplasma vom vorhandenen Epithel, dass die Massen, die epithelial aussehen, wenn sie auch in Alveolen liegen, von desmoiden Geweben stammen, ist die Diagnose sicher. — Wenn man nun diesen Nachweis zwischen oft, namentlich in vorgeschrittenen Präparaten, auch mikroskopisch gleich aussehenden Dingen nicht führen kann? — und der Nachweis der Entstehung ist sicher oft gar nicht zu geben — deshalb besteht ja überhaupt der ganze Streit, es wäre ja viel leichter sich zu einigen, wenn eben die histiologische Prüfung stets über die Entstehung Aufschluss geben könnte, über die Benennung würde

man sich ja verständigen. Es wird, soweit wir das Gebiet nach unserer Erfahrung übersehen, ein grosser Theil von Geschwülsten aus der Summe aller als zweifelhaft ausgeschieden werden müssen, weil sie sich nicht wissenschaftlich nach embryonalem Typus eintheilen lassen. Wir werden also im Grunde viel weniger wissen, als früher, was wir vor uns haben: Bindegewebsgeschwulst (Bindegewebskrebs oder Sarkom) oder epithelialer Krebs. Wir brauchen dies nicht weiter auszumalen, um zu zeigen, dass es (wenigstens unserer Meinung nach) ein Irrthum ist zu glauben, mit der erlangten Benennung und Trennung alle Schwierigkeiten gehoben zu haben. — Ist denn dann auch schon die Frage, ob Epithel wirklich heteroplastisch entstehen könne, erledigt? Bestünde nun diese Möglichkeit, die wir nach unserer Untersuchung annehmen, dann hätten wir beim Festhalten der strengen Benennung nach Marchand (Krebs ist, was vom Hornblatt oder Darmdrüsenblatte entsteht) in der Reihe von Sarkomen Unterabtheilungen bindegewebiger und epithelialer Sarkome. Es ist unserer Meinung nach irrthümlich, wenn man mit der Annahme des embryonalen Standpunktes die Frage der Heteroplasie gelöst oder besser beseitigt zu haben wähnt. — Es erscheint uns erstaunlich, wie sich in diese hier bekämpfenden Ansichten eine Art Circulus vitiosus einschleicht, der unserer Meinung nach darin besteht, dass man aus Beobachtungen in der Entwickelungsgeschichte den Schluss zieht: aus Epithel entsteht Epithel — man folgert unwillkürlich weiter Epithel nur von Epithel — also ist es falsch und eine derartige Entstehung (Heteroplasie) giebt es nicht, dass Epithel nicht aus Epithel (irgend wo andersher) kommt. Ist man denn berechtigt, aus einem nach Beobachtungen sicher angenommenen positiven Satz (Epithel aus Epithel), (dem die Exclusivität mituntergeschoben wird, die ja auch richtig sein kann, dass z. B. aus Epithel kein Bindegewebe sich bildet), beweisende Rückschlüsse negirender Art zu machen, dass aus Bindegewebe kein Epithel entstehen kann? — Eine derartige Schlussfolgerung ist verführerisch: das geben wir gern zu, zumal wenn man sich die Entstehung der Carcinome aus Drüsen recapitulirt, wo man allmälig das Carcinom aus Epithel entstehen sieht, wo aus wucherndem Cylinderepithel destruirende, klinisch maligne, polymorphe, epitheliale Massen Krebs wird. Bei diesen Krebsen ist auch von uns die epitheliale Entstehung betont worden; aber folgt dann, dass es immer so ist? —

dies folgert freilich der entwickelungsgeschichtliche, sich immer mehr und mehr für am sichersten haltende Standpunkt.

Dies ist im Anschluss an die vorangehenden Auseinandersetzungen über Entstehung und die verschiedenen Formen der Portiokrebse unsere Auffassung. Wir sehen die Schwierigkeiten, die man erhält, wenn man nach Marchand die richtige Benennung „Krebs" einführen will, wir haben uns, wie schon früher so auch jetzt wieder die uns fehlerhaft erscheinenden Schlüsse der „Epitheltheorie" klar zu machen versucht, wir haben versucht eine Schilderung und Zeichnungen von dem, was wir bindegewebige Entstehung von Krebs nennen, zu geben. Unser Standpunkt ist noch derselbe, den wir früher einnahmen, der in der Hauptsache mit der Virchowschen Auffassung übereinstimmt.

B. Der Krebs des Cervix.

Auf Grund anatomischer Untersuchungen und im Vergleich der Wachsthumsrichtung des Krebses an der Portio vaginalis mit den im Folgenden ausführlicher geschilderten und in gleicher Weise skizzirten Fällen — und weiterer nicht ausführlich mitgetheilter — müssen wir den Krebs des Cervix als eine besondere Form des Krebses im unteren Gebärmutterabschnitt hinstellen.

α) Wir haben im vorliegenden Präparat (Taf. III Fig. 30 und Taf. IV Fig. 30a, welches von Frau T . . . am 17. Juni 1878 gewonnen wurde, einen total exstirpirten Uterus vor uns, dessen Anhänge im Abdomen zurückblieben. Der Uterus ist 9 Ctm. lang, zeigt nichts Besonderes. — Abgesehen von einem unregelmässigen, 1 Ctm. im Durchschnitt betragenden Substanzverlust im Cervix, dicht oberhalb des äusseren Muttermundes, zeigt sich überall die Schleimhaut des Uterus und des Cervix, sowie das Plattenepithel der Portio intact, welche letztere sich hierdurch scharf vom Cervix abgrenzt. — Der Cervix, auf den es hier in diesem Fall ankommt, zeigt, wie schon erwähnt, die Schleimhaut, die Plicae palmatae mit ihren Zeichnungen intact; der am Präparat vorhandene Substanzverlust war bei der ersten Untersuchung nicht vorhanden, ebenfalls mit zarter Schleimhaut überzogen, derselbe ist künstlich durch Excision entstanden und ist am Ausgeschnittenen die Diagnose: Carcinom unter der Schleimhaut gestellt worden. — Zum klinischen Bilde fügen wir der Beschreibung des Präparates hinzu, dass sich

der Cervix weich, verdächtig weich, morsch anfühlte, so dass der Finger mit nicht grosser Gewalt an der Stelle des gesetzten Substanzverlustes in die Tiefe drang. — Auf dem Durchschnitt durch den Uterus erkennen wir deutlich den Cervix als den einzig afficirten Theil; ein rundlich ovaler, fast taubeneigrosser, vom Stroma sich deutlich abhebender Knoten ist in ihm gelegen, der in seiner grössten Ausdehnung nach oben bis in die Gegend des Orif. int. erstreckt, sich stets unter der mit Falten versehenen unveränderten Schleimhaut gelegen ins Cervixgewebe hineinschiebt, und dessen unterer Abschnitt doch immer durch dicke Gewebslage vom intacten Portionsepithel getrennt ist.

Es ist also makroskopisch ein isolirter, circumscripter Knoten im Cervix, der unter der intacten Schleimhaut liegt, vorhanden. Wir brauchen nicht besonders zu erwähnen, dass diese Beschaffenheit mit geringen Grössenverschiedenheiten je nach der Richtung auf anderen Schnitten dieselbe war.

Behufs mikroskopischer Untersuchung wurde das Präparat in diesem Falle nicht, wie sonst, in sehr viele Abschnitte getheilt, sondern nur an 4 Stellen einer näheren Prüfung aus Schonung des immer doch seltenen Stückes unterzogen; es war, wie sich aus den an einzelnen Gegenden untersuchten Stellen schliessen lässt, die ganze Zerlegung nicht nothwendig, da überall dasselbe Bild sich wiederholte (siehe Taf. VII Fig. 52). Man sieht an einem Schnitt das Portioepithel normal erhalten, gegen das Orif. ext. zu sich allmälig verdickend, um mit scharfer Grenze gegen die cervicale Schleimhaut zu enden. Es folgt der Cervix, dessen Drüsen in der Nähe des Orif. ext. nicht viel von der Norm abweichen, während sie höher im Cervix auffallend kurz, klein, schmal, wenig verästelt sind; oft sieht man sie fast parallel zur Oberfläche laufen, nur vereinzelte gehen in grössere Tiefe mitten in das krebsige Gewebe. Der cervicale Drüsenapparat ist also im Ganzen schwach entwickelt. Am frischen Cervix war die Oberfläche mit Cylinderepithel bedeckt. — Eine bemerkenswerthe Abweichung findet sich hie und da an den Drüsen; es ist die eine Wand der Drüse statt mit Cylinderepithel mit mehrschichtigem Plattenepithel ausgekleidet, oder der Ausführungsgang der Drüse ist — wie die Drüsen bei diesen Veränderungen überhaupt — erweitert und ganz mit Plattenepithel ausgefüllt; der Grund der Drüse ist unverändert erhalten; auch sieht man an einigen noch zwischen den von allen Seiten sich entgegenwachsenden Plattenepithelien ein Lumen noch erhalten.

Als letztes Stadium gleichsam ist die Drüse ganz in Plattenepithelzapfen verwandelt; kurz, wir haben Bilder vor uns, wie wir sie bei carcinomatös degenerirenden oder auch einfach epidermoidalisirenden Drüsen gesehen haben.

In der Tiefe unter dem Plattenepithel der Portio, in geringerer Tiefe unter der Schleimhaut des Cervix finden sich Carcinommassen, die sich ziemlich scharf von dem Stroma, das sich zwischen Oberflächenepithel und Carcinom befindet, abgrenzt; die Begrenzungslinie ist leicht bogenartig, mit der Krümmung nach oben, die tiefen Stellen der Bogen werden durch grössere, in den Krebs eintretende Bindegewebszüge gekennzeichnet.

Es ist also auch mikroskopisch ein Bild eines in der Tiefe unter der Schleimhaut liegenden Carcinoms, welches nicht mit Plattenepithel, nicht mit Cylinderepithel zusammenhängt.

Wie sehen die Carcinommassen aus und wie ist ihre Entstehung?

Die krebsig entarteten Stellen haben kein charakteristisches Aussehen, wenigstens insofern, als man sie nicht drüsig, wie man es ja am Cervix erwarten sollte, bezeichnen kann; es sind hier grosse epitheliale Elemente mit grossen Kernen, die in alveolären Räumen liegen (s. Taf. VII Fig 52a). Das Gerüst ist sehr spärlich, besteht oft nur aus wenigen Bindegewebsfasern; in den Räumen liegen viele, mehrere oder auch nur wenige Elemente bei einander, ja selbst in einer Bindegewebsmasche liegt eine Zelle. So ist wenigstens das mikroskopische Flächenbild. Dass es sich hier nicht um Täuschungen handelt, die darauf beruhen, dass durch Schnitte, die einen Krebsalveolus an seiner Peripherie treffen, gerade nur eine Epithelzelle abgeschnitten ist, so dass in der That nur eine Zelle scheinbar in einer Bindegewebsmasche isolirt liegt, geht aus den vielfachen derartigen Bildern hervor, wie besonders daraus, dass man bei günstigen Schnitten deutlich sieht, wie diese grossen epithelialen Zellen entstehen.

Das bindegewebige Stroma unter dem Plattenepithel oder auch das in der Nähe der cervicalen Drüsen bildet ein mehr oder weniger derbfaseriges Netz- und Gitterwerk, in dessen, auf dem Durchschnitt sich als Maschen darstellenden Räumen kleine rundliche Kerne liegen. Etwas näher gegen den Krebs, sich von der Oberfläche entfernend, werden die Kerne grösser, über doppelt so gross, es treten auch Kernkörperchen in ihnen auf; weiter sieht man das vorher nicht oder nur sehr gering wahrnehmbare Protoplasma den Kern umgeben, die Zelle wächst erheblich, sie wird selbstständig insofern, als sie gar keine nachweisbaren Verbindungen mit dem Bindegewebe eingehen. Die Maschen vergrössern sich mit dem Wachsthum der Zellen, letztere theilen sich und erhält man allmälig grössere Hohlräume mit mehreren oder selbst vielen grossen epithelialen, oft leicht isolirbaren Zellen.

An vielen Stellen differenzirt sich diese durch die schnelle Wucherung

neugebildete Masse von dem umgebenden Stroma, so dass dann oft nicht mehr die Uebergänge in- und auseinander erkannt werden können; aber auch in diesen Krebsnestern sieht man hin und wieder zwischen den oft radiär angeordneten Epithelelementen feine, mit dem Stroma zusammenhängende Bindegewebsfasern verlaufen. — Hat man günstige Objecte, so ist die Entstehung dieser Krebsformen so klar, so deutlich, wie sie überhaupt nur mikroskopische Bilder darbieten können, bei denen man aus dem Nebeneinander auf das Auseinander schliessen muss.

Die verschiedenartigsten Prüfungen, mit Zuhülfenahme von Serienschnitten, der mannigfaltigsten Färbe- und Härtemethoden, haben uns stets dasselbe deutlich gekennzeichnet.

Resumiren wir diesen Fall, so ist einmal klinisch hervorzuheben, dass durchaus nicht die Härte, sondern gerade die Weichheit, das Teigige, das fast ödematös Anzufühlende auf den Verdacht des Bösartigen führte, dass die Schleimhaut des Cervix in ihren Falten und Vorsprüngen deutlich erhalten war, sich scharf am Orif. externum vom Plattenepithel der Portio abgrenzte, dass auch nicht die geringste Spur eines Geschwüres sich zeigte, dass auch nicht einmal ein besonderer, auffallender Tumor den Krebs charakterisirte. Nach Excision eines kleinen Stückchens — wodurch im Präparat ein Substanzverlust erzeugt wurde — wurde die Diagnose gestellt, und durch die Freund'sche Operation der Uterus entfernt.

Zweitens veranschaulicht die mikroskopische Untersuchung ausserordentlich instructiv, wie schwierig es sein kann, den Ursprung des Carcinoms in etwas vorgerückten Stadien sicher zu erkennen. Wir sehen nämlich das Plattenepithel an der Portio aufhören, den Cervicalcanal beginnen und sahen an einzelnen Schnitten anscheinend zweifellose Epithelzapfen von der Oberfläche, wenn auch nicht in grosse Tiefe gehen, aber doch in das Gewebe hinein, das entschieden krebsig ist. — Also was wäre nach der Epitheltheorie einfacher, als einen Zusammenhang des Krebses mit diesen scheinbaren „Epithelzapfen“ anzunehmen, wenn auch die übrige Structur des Krebses gar nicht eine Aehnlichkeit zeigt, wenn auch die „Epithelzapfen“ nicht sehr tief gehen, sich sämmtlich scharf abgrenzen. — Es liess sich aber leicht mit der grössten Sicherheit nachweisen, dass diese Zapfen aus Cervicaldrüsen, die sich „epidermoidal“ ausfüllen, entstanden waren, dass viele dieser Drüsen noch einen Theil ihrer ursprünglichen Herkunft an sich trugen. — Die Frage, ob diese Drüsen schon als Carcinomanfänge anzusehen sind, ob ein Carcinom auf dem andern gleichsam wächst, ist schwer zu lösen, jedenfalls

spricht nichts gegen die Annahme einer unabhängig in der Tiefe sich entwickelnden Geschwulst. Bei etwas vorgerückten Stadien, bei grösserem Wachsthum der Drüse oder selbst carcinomatöser Degeneration derselben, bei selbst geringfügiger Geschwürsbildung, mag die Schwierigkeit, eine bindegewebige Entstehung eines Cervixkrebses nachzuweisen, sehr erheblich sein. Ist doch die den Krebs überziehende Schleimhautdecke eine dünne. — Mikroskopisch fanden wir in vorliegendem Fall dasselbe Bild, wie wir es bei dem Fall b) an der Portio schilderten. Die beginnende krebsige Entartung ist jedenfalls so deutlich selten zu sehen, sie scheint auch schnell zum vollendeten Krebs überzugehen, der dann die Entstehung kaum sicher erkennen lässt. — Wenn wir auch unser Präparat schonten, so liess sich doch so viel constatiren, dass die Form des Krebses die eines beginnenden Ringkrebses war.

β) Wegen Carcinoma cervicis wurde bei der Patientin O . . . (siehe Taf. III Fig. 31) am 28. August 1878 durch Dr. J. Veit die hohe Excision des Cervix vorgenommen: über 3 Ctm. weit wurden Theile des Cervix entfernt. —

Bei der klinischen Untersuchung fühlte man die Portio erhalten, gelangte jedoch durch das Orif. ext. in eine unregelmässige Höhle mit zerfallenden Wandungen, die nach der Untersuchung den ganzen Cervix darstellte. Der Uteruskörper war darüber intact nachweisbar.

Mikroskopisch lässt sich in der That feststellen, dass die carcinomatöse Degeneration oberhalb des Orif. ext. begann, dass das Portioepithel mit den unter ihm liegenden Stromaschichten intact war, dass man nur in grösserer Tiefe auf krebsige Stellen kam, die vom Cervix her in das Gewebe eingedrungen waren. — Die krebsigen Stellen lassen deutlich bindegewebige Genese erkennen, Vergrösserung der Stromazellenkerne, die Veränderung der Stromazellen zu grossen „decidualen“ Zellen, Wucherung und Vermehrung dieser Zellen in den Maschenräumen, so dass dieselben schliesslich Alveolen mit vielen völlig selbstständig erscheinenden „epithelialen“ Zellen darstellen. — Die Anordnung der krebsigen Stellen an einzelnen Orten ist vollkommen strahlig (vgl. Taf. IV Fig. 43); die Bindegewebszüge werden von einem Punkte aus radiär auseinander gedrängt durch die innen sich vergrössernden und vermehrenden Zellen; nirgends zeigt sich ein zu vermuthender genetischer Zusammenhang mit dem Oberflächen- oder Drüsenepithel.

In diesem verhältnissmässig leicht in Bezug auf die Entstehung sich analysirenden krebsigen Stroma liegen die cervicalen Drüsen, die im

Ganzen etwas vergrössert sind, im Uebrigen sich normal erhalten haben, mit einschichtigem Cylinderepithel oder auch zum Theil mit polymorphen Epithelien ausgefüllt.

Die andere Lippe und der Cervicalcanal bietet ausser Reizung des Gewebes hie und da einige Andeutungen von Kernvergrösserungen dar.

Wir können den Fall kurz dahin resumiren, dass ein Cervixcarcinom vorliegt, welches jenseits des Orific. externum beginnt; über die Grenzen nach oben ist (wenigstens anatomisch) nichts Sicheres zu sagen, klinisch erschien der oben sich anschliessende Uterus normal. Das Carcinom ist histiologisch bindegewebigen Ursprungs: die Cervicaldrüsen sind erhalten, zum Theil aber auch mit epithelialen Massen erfüllt, die jedoch noch keine grössere Tendenz zur malignen Weiterwucherung zeigen, vielleicht aber schon beginnenden Krebs darstellen.

γ) Am 1. September 1877 wurde wegen Carcinom eine Portio (siehe Taf. III Fig. 29) amputirt. An der ganzen Oberfläche zeigt sich das Plattenepithel erhalten; von ihm gehen hie und da, aber doch sehr vereinzelt, einfache Einsenkungen in Kryptenform und tiefere rein drüsige ins Gewebe. Die letzteren zeigen Lumina, sie erscheinen wie Drüsen, deren Cylinderepithel einem mehrschichtigen Plattenepithel Platz gemacht haben. Diese Bildungen senken sich in das in der Tiefe befindliche Carcinom hinein und stehen in einem scheinbaren Zusammenhang mit ihm. Die kleineren, eher wie hohle Zapfen aussehenden Einsenkungen, die freilich durch ihre Form an ihre Herkunft erinnern, könnten an Waldeyer'sche, beim Hautkrebs vorkommende Bildungen erinnern und könnten den Gedanken erwecken, als wenn das Carcinom hier durch sie entstanden ist. Abgesehen davon, dass das Carcinom in der ganzen Ausdehnung bis auf diese wenigen Punkte gar nicht mit dem Plattenepithel im Zusammenhang steht, ist die Structur des Carcinoms eine entschieden drüsige. Die Krebszapfen haben völlig Drüsenform, sind zum Theil hohl und in Drüsenform verästelt.

Das Carcinom durchsetzt mit Ausnahme der dicht unter dem Plattenepithel befindlichen Schichten die Portio, die Schnittfläche ist im Carcinomatösen geführt; sehen wir das ganze Bild des Krebses an, so lässt sich wohl unschwer erkennen, dass wir es mit cervicalem Carcinom zu thun haben, das vor der Operation für einen Portiokrebs gehalten wurde, dass die Verbindungen des Plattenepithels mit dem Carcinom accidentelle und sicher von Erosionsdrüsen

herstammende sind. — Ganz ähnlich, vielleicht noch deutlicher cervicaler Natur ist der folgende Fall:

δ) Die Frau W., welche am 24. Januar 1878 wegen unregelmässigen Blutungen Hülfe suchte, zeigte eine wohlerhaltene Portio (siehe Taf. II Fig. 28); am Muttermund erschien im Speculumbilde ein an der hinteren Wand befindliches kleines, verdächtig erscheinendes Geschwür.

Die Portio wurde amputirt und circa $1^1/_2$ Ctm. vom Cervicalcanal mit fortgenommen. Das Durchschnittsbild ist folgendes: das Plattenepithel ist auf vorderer wie hinterer Lippe völlig normal erhalten, es reicht bis zum Orif. ext., dann folgt eine kleine Strecke weit die von Cylinderepithel bedeckte und Drüsen tragende Cervicalschleimhaut. Dann beginnt aber ein mehrschichtiges Plattenepithel, dickere und dünnere sich verästelnde, mit zwiebelförmigen Anordnungen versehene Epithelmassen senken sich von der Oberfläche her ins Stroma des Cervix und durchsetzen fast das ganze Gewebe des amputirten Stückes, ziehen dicht an dem noch etwas intact erhaltenen Cervicalcanal bei dem äusseren Muttermund vorbei, fast bis zum Plattenepithel der Portio. Die Amputationslinie geht also wie bei Fig. 29 durch verändertes Gewebe. — Die Epithelialmassen tragen hier (an der hinteren Lippe) das Bild, besonders im Zusammenhang mit dem an der Oberfläche befindlichen Stratum, von einem „Hautkrebs“ ; nur an einzelnen der Zapfen sind centrale Lücken. — An der vorderen Lippe ist genau dasselbe Bild, nur geht die Ausbreitung der carcinomatösen Degeneration nicht so hoch gegen das Portioepithel und nicht so weit ins Stroma nach dem Scheidengewölbe hin. — Je mehr man sich von vorn nach der rechten Commissur begiebt, desto geringer wird die Veränderung und an diesem Ort sieht man nur etwas vergrösserte, angeschwollen erscheinende Cervixdrüsen, nicht besonders tief gehend, aber hie und da sich schon in Epithelialstränge umwandelnd. Zwischen der rechten Commissur und der hinteren Lippe findet sich das Gewebe (am amputirten Stück wenigstens) frei von maligner Entartung; am grössten erscheint letztere zwischen hinterer Lippe und der linken Commissur.

Wir haben in diesem Fall ein im Cervix beginnendes, sich bis dicht an das Portioepithel hinziehendes Carcinom, welches aller Wahrscheinlichkeit nach links hinten im Cervix begonnen hat. — Auffallend ist an diesem Krebs die völlig mit dem Hautkrebs übereinstimmende Form. Die Epithelzapfen, die gar nicht an die Drüsen im Can. cervical. erinnerten, die von der mit geschichtetem Epithelbeleg bedeckten Oberfläche ausgingen, liessen nur noch in der Nähe der rechten Commissur ihre Entstehung aus Drüsen erkennen. Das Cylinderepithel des Cervix hatte sich durch Wucherung

in mehrschichtiges umgewandelt, die Drüsen hatten sich ausgefüllt mit denselben soliden Wucherungen, das Fortschreiten des Carcinoms ging dann scheinbar nicht in Drüsenform weiter, sondern in soliden Zapfen. — Das Plattenepithel der Portio blieb trotz der Nähe des Carcinoms unberührt; nur an einigen Schnitten in der Nähe des Orificium externum sah man einen Epithelzapfen vom Plattenepithel sich ins Carcinom senken, der sich ganz wie eine Drüse verästelte und der an der Oberfläche noch ein Lumen zeigte. Das ganze Aussehen sprach dafür, dass hier eine Erosionsdrüse, inficirt von Carcinom, sich in dasselbe einsenkte.

ε) Das Präparat (siehe Taf. III Fig. 32) ist am 16. Dec. 1880 durch hohe Excision gewonnen; die Operation war keine radicale. — Auf dem Durchschnitt sieht man an dem unregelmässig gestalteten Stück die Portio mit ihrem Epithel erhalten; in der Tiefe durch normales bindegewebiges Stroma vom Plattenepithel getrennt findet sich die carcinomatöse Degeneration, die aus dicken wurstförmigen, sich verästelnden Epithelsträngen besteht, die ein centrales Lumen zeigen.

Das Carcinom ist drüsigen Ursprungs. Es beginnt im Cervix am Orificium externum, lässt die Portio intact, unterminirt dieselbe und geht über die Schnittlinie nach aussen und oben fort.

ζ) Der wegen cervicalen Carcinoms am 6. Nov. 1880 total exstirpirte Uterus (siehe Taf. III Fig. 33) ist vergrössert, die Portio völlig erhalten, am Orif. ext. beginnt das Carcinom, das auch das Stroma der Portio mit völliger Schonung des Epithels und eines dünnen darunter liegenden Streifens durchsetzt, nach oben hin bis zum Orif. int. geht, aber sich nach aussen von demselben noch ins uterine Gewebe begiebt. Der cervicale Carcinomknoten geht nach aussen und hinten bis ans Peritoneum und seitlich bis ans parametrale Gewebe.

Mikroskopisch lässt sich das Carcinom als ein glanduläres erkennen.

η) Durch hohe Excision wurde am 12. April 1880 der Cervix (siehe Taf. III Fig. 39) bis zum Orif. int., ja noch etwas darüber hinaus in der Länge von 5,5 Ctm. exstirpirt. Die hintere Lippe der Portio ist völlig intact, vorn zeigt sie sich stark degenerirt, und zwar in Gestalt einer circumscripten, stark fungös und warzig zerklüfteten, von Plattenepithel

rings umgebenen Wucherung. Man erhält auf dem Durchschnitt das Bild von einem durch das Portioepithel und Stroma nach der Vagina zu durchgebrochenen Carcinom des Cervix. — Der eigentliche Sitz des Carcinoms ist der Mutterhals; der Knoten geht bis in die Höhe des Orif. int.; im oberen Theil des Canals liegt der Krebsknoten unter der Schleimhaut und ist in der Nähe des Orif. ext. und darüber (ja auch darunter) oberflächlich. Die Schnittfläche nach aussen und den Seiten ist frei. — Die Structur des Carcinoms ist eine drüsige. — Wir haben angegeben, dass der Cervixknoten bei seinem Wachsthum nach unten hin durch das Portioepithel durchgebrochen sei. Jedenfalls wird das Bild eines Cervixcarcinoms durch derartige Vorgänge etwas verwischt, und es kann in etwas vorgeschrittenen Fällen wohl eine eigentliche Unterscheidung und damit die Auffassung recht erschwert werden; es kann schwer sein, zu sagen, ob wir Portiocarcinom und Cervixcarcinom oder nur eines haben. Hier in diesem Fall liess schon die ganz circumscripte, dabei sofort tiefgehende mit dem Cervixcarcinom im Zusammenhang stehende Wucherung in der Portio die Verhältnisse noch verhältnissmässig leicht erkennen.

Fügen wir diesem Fall zur Illustration gerade der letzteren Bemerkungen einen anderen (siehe Tafel III Fig. 40) hinzu, über den wir uns ganz kurz fassen können, indem wir auf die Durchschnittsfigur verweisen.

ϑ) Am 1. Mai 1880 wurde eine hohe Excision gemacht, da sich Portio und Cervix afficirt zeigten. Die Portio zeigte dicht am Scheidengewölbe das Plattenepithel erhalten, dann begann eine fungöse, leicht warzige, unregelmässige Wucherung, die auf dem Durchschnitt in der Nähe vom Plattenepithel tief ging, gegen die Stelle des Orif. ext. zu abnahm. Hier — also am äusseren Muttermund — gelangte man sofort in eine tiefgehende zerklüftete Stelle; unter ihr zeigte sich auf dem Durchschnitt ein deutlicher krebsiger Cervixknoten mit nachweisbarem Uebergang in die oberflächliche Degeneration, deren Ende jedoch nicht erreicht war.

Ob wir primäres Portiocarcinom, ob primäres Cervixcarcinom vor uns haben, ob beide Carcinome unabhängig von einander entstanden, oder nicht, ist schwer zu sagen. Nach der Ausdehnung möchten wir an ein primäres Cervixcarcinom denken, obwohl wir nicht verkennen, dass die ganze Form doch von dem sonstigen Bilde abweicht: es bleibt auffallend das verhältnissmässig geringe Nachabwärtswachsen des Cervixcarcinoms nach der Portio hin.

ι) Am 16. Oct. 1880 wurde wegen Carcinom der Uterus der Frau F. (siehe Taf. III Fig. 35) von Dr. J. Veit total exstirpirt. Der Uterus zeigt die Länge von 11 Ctm., der untere afficirte Abschnitt misst 5 Ctm.

Die auf dem Durchschnitt sich sehr deutlich markirende Degeneration nimmt den Cervix ein, die Portio mit ihrem Plattenepithel bis zum Orif. ext. ist wohl erhalten, dann beginnt beiderseitig das Carcinom, das bis dicht unter das Portioepithel tritt, bis zum parametritischen Gewebe hin den Cervix ergriffen hat und bis zum Orif. int. geht, sogar im Gewebe noch über demselben sich befindet. Die oberflächlichen Schichten des Carcinoms sind zerklüftet, zerrissen und durch Zerfall erhält man im Cervix eine unregelmässige Höhle.

Mikroskopisch lassen sich im degenerirten Gewebe grosse dicke verästelte Epithelialstränge constatiren, die hie und da ein centrales Lumen besitzen, so dass man wohl an drüsige Bildungen erinnert wird.

Wir wollen hier bemerken, dass wir diese im Inneren liegenden Lücken in den Carcinomsträngen nicht stets für einen sicheren Beweis der Entstehung aus Drüsen halten, da wir fast vollkommen gleiche Bilder durch Zerfall, Verfettung und dergl. bei nicht glandulärem Carcinom sahen. —

---

x) Bald nach dieser totalen Exstirpation folgte eine andere: das Präparat (siehe Taf. III Fig. 34) zeigte einen Uterus von 12 Ctm. Länge ohne Anhänge; der Cervicalcanal betrug 6 Ctm. — Die Portio war intact, das Plattenepithel bis zum relativ engen Muttermund wohl erhalten, dann kam der in seinem untern Theil mehr oder weniger erhaltene Cervix, der in seinem oberen Theil in die Jauchehöhle überging, deren Wände unregelmässig papilläre Wucherungen zeigten. Die carcinomatöse Degeneration ging bis in die Portio hinein, liess nach hinten noch eine das Carcinom vom parametritischen Gewebe trennende Gewebsschicht stehen, während vorn die Degeneration kein intactes Gewebe mehr übrig liess. Nach oben hin ging im Gewebe die Entartung höher als das Orif. int. Bei Betrachtung der Uterusschleimhaut sah man sehr deutlich eine vom Cervixcarcinom isolirt beginnende Entartung; die Schleimhaut zeigt sich stellenweise verdickt, springt in das Gewebe kugelig hinein; mikroskopisch kann man eine beginnende maligne Degeneration erkennen.

Mikroskopisch stellte sich das Cervixcarcinom als eine deutlich erkennbare, aus Drüsen hervorgegangene Neubildung heraus. Es liessen sich verschiedene Uebergänge von weniger veränderten zu ganz in solide Epithelialstränge verwandelten Drüsen nachweisen.

Wir reihen an diese Fälle in Kürze 2 fast völlig analoge an, die ebenfalls durch Totalexstirpation gewonnen wurden.

λ) Der erste derselben (siehe Taf. III Fig. 36) wurde Anfang Januar 1881 per vaginam operirt. Der Uterus ist klein, 7½ Ctm. gross, davon kommt auf den Cervix 3½ Ctm.

Derselbe ist stark verändert; auf dem Durchschnittsbild sieht man die Hauptveränderung vorn, in der hinteren Wand ist scheinbar ein Knoten, der Durchschnitt von dem sich nach hinten herumziehenden, verzweigenden Carcinom — die vordere Lippe der Portio vaginalis ist äusserlich intact, aber von dem jenseits des Orif. ext. beginnenden Carcinom unterminirt: nach vorn im Gewebe bleibt die Neubildung beschränkt, so dass eine ziemlich dick erhaltene Gewebsschicht des Cervix den Krebs von der Umgebung trennt. Nach oben hin endet das Carcinom am Orif. int. Die Oberfläche des Krebses ist zottig.

Mikroskopisch ist jedes Fehlen von Drüsen oder derartigen degenerirten Partien bemerkenwerth, man kann deutlich verfolgen, wie die Bindegewebszellen sich vergrössern, epitheliale Elemente liefern, sich durch Wucherung stark vermehren, so dass durch das entschieden schnelle Wachsthum die Auseinanderfolge der einzelnen Vorgänge schwierig zu erkennen ist.

Ob wir diesen Fall, der den anderen Krebsen vollkommen gleich aussieht, zu den Sarkomen, als Sarcoma alveolare, oder als Carcinosarkom oder Sarkocarcinom rechnen, das möge hier nicht erörtert werden. —

μ) Der zweite Fall (siehe Taf. III Fig. 41) wurde per vaginam am 22. Januar 1881 total exstirpirt. Der Uterus zeigte die Länge von 10,5 Ctm., davon kommen 4,5 Ctm. auf den Cervix. Auch hier ist die Portio erhalten, die Begrenzung nach oben hin das Corpus, auch nach dem Parametrium scheint die Degeneration begrenzt. Das Carcinom sellt eine Höhle dar, deren Wandungen leicht uneben ist; das Orif. ext. ist eng.

Mikroskopisch zeigt sich das Carcinom in der Nähe der Portio völlig drüsig; Drüse an Drüse erinnert an das Bild des malignen Adenoms von Schröder[1]). Von diesen Drüsen gehen hie und da dünne, solid erscheinende Zellenstränge aus, die Drüse mit Drüse zu verbinden scheinen, oder die auch, ursprünglich solid, später hohl, drüsig werden. Auszuschliessen ist freilich nicht, ob nicht umgekehrt feine drüsige Gänge später solide werden.

Während im untern Theil sich deutlich der glanduläre Charakter erhält, ist in der oberen Partie nichts mehr davon zu sehen: man findet dicke, solide sich verästelnde Zapfen, die ganz den Habitus von Epithelfortsätzen eines Waldeyer'schen Carcinom tragen: sie haben schöne zwiebelförmig angeordnete Bildungen in sich.

---

[1]) Siehe Schröder's Lehrbuch 5. Aufl., Fig. 108.

ν) Bei einem durch die Laparotomie nach Freund operirten Fall (siehe Taf. III Fig. 37) fand sich an den Anhängen durch perimetritische Adhäsionen eine linksseitige Hydrosalpinx geringen Grades, auch Oophoritis. Der Körper war etwas vergrössert, die Wandungen etwas verdickt. Unterhalb des Orif. int. begann die Veränderung; man sah makroskopisch einen an verschiedenen Stellen verschieden grossen Knoten im Cervix, der in seiner grössten Ausdehnung bis auf eine Entfernung von $^1/_2$ Ctm. vom Plattenepithel in die Portio eindringt. — Das Bild des Präparates erhielt dadurch etwas Auffallendes, dass fast gar keine Portio, oder doch nur gering, gebildet war, dass statt der Portio eine scheinbar geschwürige Beschaffenheit sich vorfand, welche das Präparat fast als ein Portiocarcinom erscheinen lassen konnte. Dem touchirenden Finger präsentirte sich anstatt einer Portio ein trichterförmig eröffneter Cervicalcanal.

Mikroskopisch ergab sich, dass die Uterusschleimhaut intact ist, dass die Gegend der Portio, ohne carcinomatös zu sein, ulcerirt erschien, dass das Carcinom des Cervix in seinen oberen Theilen aus soliden starren Krebsmassen zusammengesetzt war, die im unteren Theile deutlich die Entstehung aus Drüsen zeigte.

ξ) Zum Schluss der einzelnen Fälle wollen wir noch eines (siehe Taf. III Fig. 38) gedenken, bei dem Dr. J. Veit die hohe Excision wegen Cervixcarcinom machte. Das Bild war von den übrigen Carcinomen dadurch verschieden, dass der Can. cervicalis fast vom Orif. int. an stark evertirt und ektropionirt war. Der touchirende Finger gelangte in eine ulcerirte Höhle, die man leicht als von der Portio ausgehend hätte ansehen können. Entsprechend der Ausbreitung der Cervixcarcinome konnte eine einfache Amputation natürlich nichts fruchten; deshalb wurde bei Erkennung der Verhältnisse die hohe Excision gemacht.

Mikroskopisch bot das Präparat nichts Besonderes.

Die Formen, unter denen sich das Cervicalcarcinom darstellt, sind zwei; einmal die Knotenform: unter der Schleimhaut, dieselbe äusserlich mit den Falten und Krypten völlig intact lassend oder nur etwas vorbuchtend, liegt ein mehr oder weniger rundlicher circumscripter Heerd, der sich bei Vergrösserung besonders gegen die Portio hin, dann gegen das Corpus uteri und nach aussen hin vorschiebt. Nach abwärts kann die carcinomatöse Degeneration bis dicht unter das Portioepithel gehen, so dass kleine, mitten aus der

Portio excidirte Stücke schon den Krebs der Cervix in der Tiefe des Schnittes erkennen lassen. Das Orificium externum wird vom Cervixkrebs respectirt; während sich beim Portiocarcinom die Degeneration in leichtem Bogen vom Orif. ext. an ins parametritische Gewebe schiebt, geht das Cervixcarcinom beim Orif. ext. vorbei bis dicht unter das Epithel der Portio, dieselbe äusserlich intact lassend. Wenn der sonst unter der Schleimhaut liegende Knoten weiter wächst, so scheint das gewöhnliche Verhalten das zu sein, dass er die Schleimhaut der Cervix durchbricht und dann eine Schmelzung oder Verjauchung des Knotens eintritt, so dass nun an Stelle des Cervix sich frühzeitig eine Höhle bildet, von deren Wand man schwer sagen kann, wie weit sie noch von dem eigentlichen Cervix gebildet wird, wie weit das paravesicale oder parametritische Gewebe herangezogen. Man findet hier schon früh nach der Seite die Grenze der Cervix überschritten, aber auch nach oben und unten kann es sich fortbilden meist mit Schonung der Orificien, so dass es in die Uterusmuskulatur hineinwächst, die Schleimhaut des Corpus gewissermassen unterminirend. Es sind dies Fälle, bei denen natürlich der Krebs weit über die Grenzen des Uterus vorgeschritten ist und doch die Portio lange erhalten bleibt, ein Zustand, auf Grund dessen Freund zuerst angegeben hatte, dass man bei Krebs stets seine Operation machen könne. Leider haben einfach auf dies eine Zeichen hin, ohne sonst das Verhalten des Krebses zu untersuchen, eine Reihe von Operateuren sonst ganz guten Namens Freund'sche Operationen gemacht, natürlich ohne irgend eine Möglichkeit des Erfolges. Wann auch die Schleimhaut des Orificiums überschritten wird, ist schwer zu sagen, besonders deshalb, weil die genaue Trennung der einzelnen Formen bei einigermassen weiter vorgeschrittenen Fällen unmöglich ist.

Beim Erhaltensein der Portio gelangt der untersuchende Finger jenseits des noch als Ring erhaltenen Orif. ext. bei vorgeschrittenen Formen in eine grosse Jauchehöhle, über der oben das zum Theil noch erhaltene Corpus fühlbar ist.

Die zweite Form des Cervicalcarcinoms ist die vom cervicalen Drüsenapparat oberflächlich ausgehende. Wie beim Uteruskörpercarcinom, mit dem diese Form überhaupt grosse Aehnlichkeit darbietet, wird die Oberfläche leicht uneben, warzig papillär, doch geht der Zerfall, wie das Durchsetzen des Stromas schneller und leichter vor sich, so dass frühzeitige Stadien primären Drüsencarcinoms des Cervix

deshalb und weil sie schwer zu diagnosticiren sind, sehr selten angetroffen werden.

Sehr wesentlich wird das Bild des cervicalen Krebses beeinflusst von dem früheren Verhalten der Portio und von der Zahl der früher überstandenen Geburten. Kommt es bei Nulliparen zur krebsigen Degeneration der Schleimhaut, so füllt sich der Cervicalcanal mit den Wucherungen aus und dehnt sich so, dass er vollkommen analog sich verhält wie bei Cervicalabort Erstgeschwängerter. Ebenso verhält er sich bei Frauen, die vor längerer Zeit geboren hatten und deren äusserer Muttermund sich wieder ganz geschlossen hatte, so sahen wir es bei Fall β. Auf der andern Seite kann ein Cervixcarcinom leicht zugänglich werden bei klaffendem Muttermund; man fühlt dann die Wucherungen, weil der Finger mit Leichtigkeit hineindringt; allerdings das Sehen gelingt schwerer, meist erst nach seitlicher Spaltung des Cervix. Besonders leicht sichtbar und fühlbar wird der Rand bei starkem Ektropium, hier wird das Bild ein ganz eigenthümliches.

So sahen wir einmal bei tiefen Rissen auf der vorderen Wand des Cervicalcanales ein kleines, scharf umschriebenes Geschwür, das das Gewebe des Cervix nach oben tief ausgefressen hatte, so dass das Abpräpariren von der Blase bei der Operation schwierig war. Dem äusseren Ansehen nach konnte man es für eine Erkrankung der Vaginalportion halten und wäre dann das Verhalten ein ganz abnormes gewesen, das Feststellen der Cervixrisse erklärte natürlich die Abweichungen.

Modificationen der beiden Hauptformen entstehen, wenn die Portio durch senile Atrophie, Verfettung einzelner Partien ohne Zerstörung des Ganzen verschwunden ist (s. Taf. III Fig. 37) und nun leicht selbst dem Simon'schen Speculum die Schleimhautfläche des Cervix direct sichtbar wird. Hält man an den ursprünglichen Formen fest, so erklärt sich eine Abweichung vom ersteren Bild leicht. Wir wollen dem noch hinzufügen, dass die Cervixcarcinome nicht so selten sind, wie Spiegelberg und Waldeyer früher wenigstens anzunehmen schienen, dass also Liebmann, der besonders auf diese Formen hinwies und dem wir früher noch nicht uns anschlossen, zweifellos im Recht ist. Zum Theil sind auch Cervicalcarcinome früher vielfach für Portiocarcinome gehalten worden, die dann durch einfache Am-

[1]) Zeitschrift für Geburtsh. und Gyn. Bd. II, S. 454.

putation entfernt werden sollten, was selbstverständlich nicht gelang. Von unseren Beispielen sind die Fälle γ und δ als solche nicht erkannte anzusehen. — Dass die primären Cervixcarcinome nicht so selten sind, geht wohl direct aus der von uns beobachteten Zahl hervor. Dass übrigens hiebei das Ektropium, wie ja Breisky hervorhob und Olshausen bestätigte, häufig ein ätiologisches Moment abgiebt, ist für uns aus unseren Betrachtungen nicht ersichtlich gewesen, sehr hochgradige Cervixrisse sahen wir mit Carcinom selten complicirt. Dass die Combination möglich ist, ist nicht zu bezweifeln.

Während wir des Cervixcarcinoms gedachten, das auf ektropionirter Cervixschleimhaut entstanden war und so fast wie ein Portiocarcinom aussehen kann, brauchen wir hier nur noch einiger Schwierigkeiten zu gedenken, die das von uns entworfene Bild der Grenzrespectirung beim Gebärmutterkrebs zu verwischen scheinen. Das Bild kann sich nämlich dadurch etwas trüben, dass das Carcinom des Cervix dicht unter das Plattenepithel der Portio tritt, dass Verbindungen zwischen diesem und jenem eingegangen werden: wir haben auf derartige mikroskopische Bilder oben aufmerksam gemacht (s. Taf. III Fig. 29): sie stören auf den ersten Blick leicht die Auffassung eines cervicalen Krebses, doch bei Kenntniss derartiger Vorkommnisse hebt sich der Zweifel bald. Etwas schwieriger wird die richtige Deutung, wenn, wie in einem Fall, das Carcinom durch das Plattenepithel der Portio durchwuchert, wenn das Plattenepithel durch Usur zu Grunde gegangen ist und nun das Bild eines fungös wuchernden Portiokrebses, der direct in den Cervix übergeht, entsteht. Es wird freilich das Circumscripte der Portionsaffection im Gegensatz zu der grossen darüber sich befindlichen, bis an das Corpus gehenden Degeneration einigen Anhalt für die Beurtheilung und Classificirung geben. Von Combinationen der Portionscarcinome mit Cervixcarcinomen haben wir schon oben gesprochen.

Eine Schwierigkeit bei der Beurtheilung der Grenzen der einzelnen Carcinome wird endlich durch das verschiedene Verhältniss der Länge des Cervix gesetzt. Beim Körpercarcinom ist er (der supravaginale Theil) klein, kurz, häufig atrophisch, beim Cervixcarcinom oft auffallend lang, hypertrophisch durch die Wucherungen, so dass leicht die Vorstellung erweckt werden kann, als ob das Uteruscarcinom einen Theil des Cervix einnehme, wodurch derselbe verkürzt erscheint, und umgekehrt, dass bei Cervixcarcinomen noch ein

Theil des Uteruskörpers mit zur Vergrösserung verwendet ist. — Ob nun ein Uteruskörpercarcinom das Orif. int. überschritten, einen Theil des Cervix mit zur Vergrösserung der Neubildung verwendet, oder ob beim Cervixcarcinom ein Theil des unteren Uterusabschnittes mit ergriffen ist, das lässt sich bei genauerer Untersuchung der Umgebung, des Peritoneums, der Anheftung desselben entscheiden. Die feste Anhaftungsstelle des Peritoneums liegt überall etwas über dem Orif. internum, wie ja dieses anatomische Verhältniss schon von C. Ruge bei der Besprechung der Entwickelung des unteren Uterinsegmentes in der Geburt betont ist.

Bei der Beurtheilung derjenigen Fälle, in denen Corpus und Cervix gleichzeitig afficirt ist, entstehen Schwierigkeiten der Deutung hauptsächlich da, wo in beiden Theilen die Veränderungen sehr weit vorgeschritten sind; im Allgemeinen kann man sagen (siehe Taf. III Fig. 34), dass, wenn die Uterusschleimhaut inficirt ist, die Erkrankung sich lange auf die ganz oberflächlichen Schichten beschränkt und dass diese Infection von den Schleimhautkrebsen des Cervix auszugehen pflegt, dass die Knotenformen wie bei α und selbst β, die den mehr bindegewebigen Krebs des Cervix repräsentiren, jedenfalls seltener die Schleimhaut des Corpus in Mitleidenschaft ziehen.

Findet man also Schleimhauterkrankungen beider, so wird meist der weit vorgeschrittene Theil der primär erkrankte sein; bei den Knoten im Cervix und Schleimhauterkrankung des Corpus wird man letztere meist als das primäre ansehen müssen. Wenn wir auch keine Präparate davon besitzen, so können wir nach klinischen Beobachtungen sagen, dass dann die secundäre Schleimhautaffection des Cervix meist anders — oberflächlicher — verläuft als die primäre. Die Infection der Cervixschleimhaut bei primärem Uteruscarcinom verhält sich also ebenso wie die Infection derselben bei primärem Portiocarcinom.

Die Entstehung der Cervicalcarcinome ist etwas von der des Portionskrebses verschieden; während hier das Carcinom aus dem vorhandenen Bindegewebe und aus neugebildeten Drüsen hervorging, so verdankt das Cervicalcarcinom entweder ebenfalls dem Bindegewebe oder den schon vorhandenen, wenn auch weiterwuchernden Drüsen seine Entstehung. Es sind also wiederum zwei Formen, von denen wegen der Benennung das oben bei der Portio Gesagte genügt. — Die bindegewebige

Krebsform zeigt ihre Entstehung unter der Oberfläche, d. h. ohne Betheiligung des Oberflächenepithels, genau in der Weise, wie wir es beim Bindegewebskrebs der Portio beschrieben: es tritt nur eine kleine Modification durch die in der Schleimhaut befindlichen Drüsen hinzu, dieselben bleiben unverändert bestehen oder sie unterliegen einer Atrophie, sie werden, statt in buchtige oder verästelte, mit Papillen besetzte Räume überzugehen, einfache dünne Schläuche, ihr Verlauf wird unregelmässig, ihre Zahl geringer, oft liegen sie [1]) durch den Expansionsdruck des in der Tiefe hervorwuchernden Krebses ganz parallel der Oberfläche und dicht unter ihr. — In anderen Fällen zeigen sie eine Wucherung des Oberflächenepithels, füllen sich mit polymorphen epithelialen Zellen, werden unter Vergrösserung ihres Umfanges scheinbar Krebszapfen. Die Drüsen können unten im krebsig degenerirten Gewebe unverändert liegen, wenn die Veränderung in der Tiefe der Schleimhaut anscheinend entstanden, meist sind sie jedoch über dem Carcinomknoten gelegen.

Was die Entwickelung selbst anlangt, so bildet der Krebs sich durch Vergrösserung der Bindegewebszellen und ihrer Kerne, durch Wucherung derselben, wie oben beschrieben. Mit der Umwandlung des Bindegewebes tritt eine Art Differenzirung des Degenerirten von der Umgebung ein, so dass es an diesen Stellen schwer ist, die Uebergänge der Gewebe von einander zu studiren. —

Die zweite Art des Cervicalkrebses entsteht aus den Cervicaldrüsen: es giebt mehrere Möglichkeiten, die wohl unterschieden werden können. Einmal wuchern die Drüsen enorm, durchsetzen den Cervix bis an die Portio, bis zum Uteruskörper, bis ans Peritoneum. Die Drüsen behalten ihr einfaches schönes Cylinderepithel, die Verbreitung geschieht durch Verästelungen, die oft netzförmig erscheinen, das Stroma destruiren. Die Drüsen bleiben meist dünner. Es ist dies eine Form, die mit der malignen Adenombildung des Corpus uteri zu vergleichen ist, eine Form die seltner ist und auch an der Portio fast ganz in derselben Weise vorkommt. Wir haben schon im I. Abschnitt bei Durchwucherung der Myome von Drüsen eines Falles [2]) erwähnt, wo der Cervix klinisch verdächtig erschien, wo schon einmal wegen Carcinom

[1]) Siehe Taf. VII Fig. 52.

[2]) Vergl. Zeitschrift für Geburtsh. und Gyn. Bd. VI, S. 301.

operirt war, wo jetzt die Cervixtrümmer bis zum Douglas hin ausgelöffelt wurden. Das ganze Cervicalgewebe zeigte sich durchschossen von spärlichen sich verästelnden dünnen drüsigen Gängen, die einschichtiges Cylinderepithel trugen. Es war eine vollkommene drüsige Neubildung, nicht einfach Hypertrophie oder Hyperplasie, sondern eine heteroplastische Bildung mit Destruction im Gewebe, wo sonst keine Drüsen vorkommen. Die Consistenz der Cervixpartikel war eine brüchige; wo die Drüsen noch weniger gewuchert waren, eine ziemlich feste, fibröse. — Eine zweite Form ist die häufigere, wo die stark vermehrten Drüsen immer grössere Lumina erhalten, und wo ihr Epithel mehrschichtig wuchernd zuletzt grössere Krebsnester bildet: einen Vorgang, wie wir ihn früher bei einem Falle [1]) und im I. Abschnitt mit der Abbildung (Taf. VI Fig. 3) beschrieben haben. — Eine dritte Form ist eine höchstauffallende, indem das Bild des Hautkrebses scheinbar durch sie hervorgerufen wird. Das den Cervix auskleidende Cylinderepithel wird mehrschichtig, es bildet gleichsam ein epidermoidales Stratum; die Drüsen wandeln sich durch diese Wucherung in dicke Epithelzapfen um. Von diesem so veränderten scheinbar in Epidermoidalgewebe umgewandelten Cylinderepithel gehen nun wie beim Hautkrebs scheinbar Epithelzapfen in die Tiefe, und zerstören das Stroma. Man erhält dicke, etwas grobe, massivere Krebsstränge mit schönen Epithelperlen, welche letztere gerade das Bild des Hautkrebses erhöhen. — Es ist dies eine Form, die der an der Portio entspricht, wo, wie wir sagten in nascendo, die durch Neubildung eben entstehenden, das Gewebe durchsetzenden Drüsen sofort sich in Carcinom umwandeln: man findet scheinbar gar nicht die Drüsen, die dem Carcinom zu Grunde liegen; man glaubt deshalb hier im Cervix einen veritablen Hautkrebs vor sich zu haben, während doch keine „Haut“ im Cervix ist. Die Beobachtung derartiger im Beginn befindlichen Carcinome giebt Aufschluss über diese eigenthümliche Form.

Wir können also — auch abgesehen vom Bindegewebskrebs des Cervix (vergl. Fall α und λ) — die Cervixcarcinome nicht immer in dem Sinne als Drüsenkrebse bezeichnen, wie man es in den Lehrbüchern angegeben findet — Drüsenkrebse, weil sie einen drüsigen Bau bewahren — sondern höchstens deshalb, weil sie ihren ur-

[1]) Siehe Zeitschrift für Geburtsh. und Gyn. Bd. II, S. 461.

sprünglichen Ausgang von Drüsen nehmen, weil ihre Entstehung auf dieselben zurückgeführt werden muss. In gewisser Beziehung haben also die Cervixcarcinome, soviel sie sich auch von denen der Portio, wie wir zeigten, unterscheiden, doch viel Gemeinsames mit einander: dass ihnen eine drüsige Bildung zum Ausgang dient.

Um im einzelnen Fall an der Lebenden die frühen Stadien des Krebses zu erkennen — die Diagnostik der vorgeschrittenen ist einfach und bedarf keiner weiteren Ausführung — scheint es uns zweckmässig sich zuerst über die Momente klar zu werden, die zur Annahme eines Krebses führen können, die also den Verdacht auf denselben erwecken.

Schon der Symptomencomplex — unregelmässig auftretende Blutungen — muss in bestimmtem Sinne hierher gerechnet werden; wechseln dieselben mit starken schleimigen Absonderungen, treten erneute Blutungen besonders nach Berührungen der Portio vaginalis auf, so ist natürlich ein Krebs zu vermuthen und oft genug wird in der Praxis noch in dieser Weise die Diagnose gestellt. Wenn wir wohl wissen, dass in hinreichend vielen Fällen ohne jede Blutung Krebs beobachtet wird, wenn insbesondere bei den cervicalen Formen nur „eitriger“ Ausfluss sich zu zeigen braucht, so können wir doch in diesem kein verdachterweckendes Moment für Krebs erblicken. Dieses Symptom tritt eben in der grossen Mehrzahl der Fälle bei anderen Erkrankungen auf; wir müssen noch andere Verdacht erweckende Erscheinungen vorfinden und diese werden bei der Untersuchung geliefert.

Erosionen können in manchen Fällen im höchsten Grade verdächtig auf Krebs sein und zwar dann, wenn ihre Heilung durch Adstringentien in keiner Weise gelingen will, wenn nicht einmal vom Rande her Ueberhäutung beginnt oder, wenn sie kaum verheilt, sofort wieder erscheinen. Im höchsten Grade verdächtig muss es natürlich sein, wenn, wie im Fall e) selbst nach der Excision der erkrankten Schleimhaut immer von Neuem analoge Erosionen sich zeigen.

Sitzen auf der sonst feinsammtartigen Oberfläche mehr weniger grosse papilläre Excrescenzen, so ist das stets als ein im höchsten Grade verdächtiges Moment aufzufassen [1]).

---

[1]) Siehe Zeitschr. für Geburtsh. und Gyn. Bd. II, Taf. VII Fig. 2 und 3.

Dass kugelige Ausdehnungen des ganzen Cervix bei engem äusseren Muttermund, oder ein Verhalten der bei Cervixrissen von aussen leicht sichtbaren Cervixschleimhaut, wie wir es bei Erosionen der Portio eben schilderten, Verdacht erwecken auf cervicalen Beginn des Krebses, dürfte wohl klar sein. Sollte bei geschlossenem äusseren Muttermund das Betrachten der Cervicalschleimhaut von Werth erscheinen, so bleibt die bilaterale Spaltung der Vaginalportion hierzu wichtig; findet man keine Veränderungen, so schliesst man die Schnitte sofort durch die Naht. Die dicht unter der Schleimhaut liegenden Knoten, sei es unter der der Portio oder der des Cervix, können niemals als sichere Kriterien aufgestellt werden — ein kleines Myom, selbst ein Follikel mit eingedicktem Secret kann ein gleiches Gefühl und Aussehen darbieten — wir können sie als nur verdachterweckende Momente bezeichnen. Hier — also nicht unter die sicheren Kriterien — reihen wir Spiegelberg's Zeichen ein.

Seine Härte und Unverschiebbarkeit der Schleimhaut, Unwirksamkeit des Pressschwammes — sind Zeichen, die nichts Charakteristisches haben. Die Erfolge seiner diagnostischen Kriterien [1]) können wir nicht allzu hoch anschlagen, unter den von ihm später [2]) publicirten 22 Fällen, bei denen er die Amputation des Scheidentheils wegen Krebs vornahm und unter denen man doch wohl seine Fälle vom beginnenden d. h. zweifelhaften und nur durch seine Mittel erkennbaren Krebs treffen müsste, ist kein einziger derart zu finden, bei allen lautet schon die Beschreibung der Indication sehr wenig zweifelhaft, und es ist nur in einem Fall (der von 2monatl. Beobachtungsdauer ist) an eine radicale Heilung zu denken.

Wir haben in unserer ersten Arbeit Scanzoni, ebenso Gusserow, die sich beide ebenfalls gegen Spiegelberg's Anschauungen aussprechen, hervorgehoben, diesmal sei es Hegar, dessen Autorität wohl Jeder anerkennen wird. Hegar [3]) hebt in seiner Arbeit über das Anfangsstadium des Carcinoms vor allen Dingen hervor, dass die Analogie mit anderen Körpertheilen bei dieser Besprechung nicht als massgebend betrachtet werden darf, dass die Schilderungen in den gynäkologischen Lehrbüchern sich

[1]) Archiv für Gynäkologie. Bd. III, S. 234.

[2]) Ebendaselbst Bd. V, S. 411.

[3]) Virchow's Archiv Bd. 35. Der Krebs des Mutterhalses in seinen Anfangsstadien.

unschwer als Constructionen erkennen lassen, welche der Analogie und dem jedesmaligen schwankenden Standpunkt der theoretischen Anschauungen entnommen sind.

In dem ihm vorliegenden Fall fühlte sich der Tumor des Halses weich an, die klinischen Erscheinungen waren so geringfügig, dass man das Carcinom nicht leicht von gutartiger Hypertrophie unterscheiden konnte; selbst das Präparat konnte ohne besondere Aufmerksamkeit zu Verwechselungen Anlass geben. — Die Angabe, dass nur eine harte, höckrige, knollige oder knotige Beschaffenheit der Vaginalportion das Anfangsstadium unseres Uebels (des Krebses) charakterisire, könne zu schweren Irrthümern führen. Die krebsige Schwellung kann eine gleichmässige sein und umgekehrt können gutartige Intumescirungen exquisit höckerige und knollige Formen darbieten in Verbindung mit harter Consistenz. — Soweit Hegar! — Wir haben in unserer ersten Arbeit besonders auf die letzten Punkte hingewiesen und oft statt der Härte gerade Weichheit des Carcinoms gefunden; wir haben Carcinome ohne Substanzverluste der Oberfläche gesehen: ein Punkt, der meist als Kriterium in zweifelhaften Fällen angesehen wurde; wir haben hervorgehoben, dass Weichheit gerade Verschiebbarkeit vortäusche. — Spiegelberg giebt eben unserer Meinung nach unter klinischen Charakteristiken als „ganz sichere Zeichen" Dinge an, die es nicht sind. — Das klinische Bild der Unverschiebbarkeit suchte Spiegelberg dadurch anatomisch zu begründen, dass die Epithelzapfen, die als Krebsanfänge in die Tiefe dringen, wie Stifte das Epithel an das Gewebe befestigten; da dieselben nun, wenn man genauer untersucht, bei Portionscarcinomen fehlen, so können wir mit Hegar nur eine Construction nach Analogie an anderen Theilen annehmen, zumal Spiegelberg selbst sagt, dass seine Ansichten aus „anatomischer Ueberlegung" (a. a. O. S. 234) entsprungen seien.

Wir leugnen ja keinen Augenblick, dass derartige Symptome vorkommen können, aber wir haben sie auch bei gutartigen Erkrankungen gesehen und nur als verdachterweckende, nicht als diagnostische Kriterien können wir sie anerkennen.

Ebenso wichtig als diese sind unserer Meinung nach aber diejenigen Erscheinungen, die nie bei Krebs vorkommen. Es sind dies vor Allem Processe, die in gleicher Weise und gleicher Ausdehnung Cervixschleimhaut und Portioschleimhaut betreffen. Sind

auf beiden ganz gleiche Veränderungen ohne jede Ulceration (übrigens auch noch das Ektropium ausgeschlossen, denn hier können Schwierigkeiten in der Bestimmung dessen, was Portio ist, natürlich bestehen), so kann man mit Sicherheit katarrhalische Processe diagnosticiren, niemals darf dann Härte der Schleimhaut u. s. w. irgend von Einfluss sein, es kommen ja bei chronischem Cervixkatarrh Leisten und muskulöse Vorsprünge [1]) mancherlei Art vor. Der Grund, weshalb wir dies Moment anführen, ist der, dass wir mit den oben erwähnten geringfügigen und seltenen Ausnahmen stets die Trennung von Portio und Cervix feststellen konnten. Weil wir ferner bei einigermassen grosser Ausdehnung der Erkrankung an der Oberfläche schon Ulceration finden, so können auch alle Erosionen mit gleichmässiger, nicht ulcerirter Oberfläche, wenn sie sich über eine sehr grosse Fläche verbreitet finden, als die Wahrscheinlichkeit einer gutartigen Erkrankung bezeugende Momente gelten. In den meisten Fällen trifft das auch von Schröder anerkannte Symptom zu, Follikel mit Krebs giebt es nicht, ihr Vorkommen spricht gleichfalls für die Gutartigkeit des Processes. Und wir können ja anatomische Gründe hiefür hinreichend aufzählen, nicht Retentionszustände finden wir bei Drüsenkrebsen, sondern Wucherungen der Wandepithelien, die das Lumen ganz oder wenigstens fast ganz erfüllen. Dass die Follikel in einem Fall ausserhalb des Krebses liegend, die directe Grenze darstellten, erwähnten wir oben bei der Casuistik. Doch müssen wir hervorheben, dass diese Momente alle nur bei einer gewissen Abwägung der mehr weniger grossen Wahrscheinlichkeit in Frage kommen, dass sie niemals bei ausgesprochenem Verdacht absolut beweisende Kraft für die Gutartigkeit haben.

Die Sicherheit der Diagnose bei beginnenden Krebsen wird durch zwei Mittel gegeben, ein gefährliches: die klinische Beobachtung, ein ungefährliches: die anatomische Untersuchung excidirter Stücke. Erstere muss darauf gerichtet sein, das Wachsthum von Erosionen, kleiner Knoten der Portio u. s. w. festzustellen, die Ulceration bis dahin nicht geschwüriger Processe zu beachten und Aehnliches; sie ist vor Allem gefährlich, weil bei ihr eigentlich erst spät absolute Sicherheit gewährt wird, und dies „spät“ kann manchmal ein zu spät für die Operation bedeuten.

Die Methode, die wir in die Gynäkologie eingeführt haben, die

---

[1]) Siehe Hofmeier diese Zeitschrift Bd. IV, S. 331 u. ff.

mikroskopische Untersuchung excidirter Stücke, hat uns allmälig eine Zahl von nicht ulcerirten, also beginnenden, früher für enorme Seltenheiten angesehenen Fälle an die Hand geführt. Die Einwürfe, die man gegen dieselben machen kann, gründen sich auf die Untersuchungen Friedländer's über atypische Epithelwucherungen. Wir haben dies schon oben durch die Rücksicht auf das anatomische Verhalten der Umgebung auf ihr richtiges Maass zurückzuführen versucht. Die Excisionsmethode wird ausserdem im Verein mit dem klinischen Bilde sichere Resultate geben, sie wird sich daher als wissenschaftliche Methode nicht mehr streichen lassen.

Natürlich wird es von der Uebung und Erfahrung des Einzelnen abhängen, die sich aufdrängenden Zweifel im besonderen Fall zu beseitigen; je länger man sie übt, desto sicherer werden die Resultate, und desto schneller erhält man sie übrigens auch. Und sollte wirklich einmal auf Grund einer atypischen Epithelwucherung eine Portio dem Messer fallen, so ist der Schaden nicht so gross, als wenn umgekehrt durch zu langes Abwarten ein Krebs unoperirbar wird. Dieser Standpunkt rechtfertigt sich übrigens insbesondere dann, wenn man nicht gleich wegen eines circumscripten Krebses das ganze Organ entfernt. Statt Tadel hätten wir Anerkennung verdient! Hat man auf diese Weise die Diagnose auf Krebs überhaupt sicher gestellt, so muss man, da wir im allgemeinen für locale Therapie, d. h. partielle Exstirpationen bei partieller Erkrankung eintreten müssen, möglichst sicher auch die Ausdehnung der Erkrankung festzustellen suchen. Dazu dient in erster Linie die genaue Vornahme der combinirten Untersuchung. Man wird mit der Kenntniss von dem ersten Verbreitungswege des Krebses genau bei den einzelnen Formen wissen, auf welche Partien man seine Aufmerksamkeit zu lenken hat. Bei Veränderungen an der Portio vaginalis wird man insbesondere den untern Theil des Parametriums und die Ligamenta rectouterina untersuchen, secundäre Veränderungen auf der Scheide, mit oder ohne Zusammenhang mit der ersten Erkrankung werden ja kaum dem untersuchenden Finger entgehen; findet man dabei Knoten auf dem Uterus, Verwachsen desselben mit den Nachbarorganen u. s. w., so wird man die krebsige Natur derselben bezweifeln, wird Fibroide resp. Parametritis viel eher annehmen als secundäre Verbreitung auf den Uteruskörper. Krebsige Degenerationen in dem unteren Abschnitt der breiten Mutterbänder oder den Lig. rectouterinis sind besonders an ihrer meist kleinknotigen

Form zu erkennen. Bei der cervicalen Form wird das seitliche Aufschneiden des Cervix die Erkrankung in den Fällen dem Finger oder Auge zugänglich machen, in denen ein enger äusserer Muttermund die Uebersicht erschwerte, ferner muss die Einführung eines Katheters in die Blase die Weite der Veränderungen nach vorn hin dem gleichzeitig im Cervix liegenden Finger kennzeichnen, die genaue combinirte Untersuchung die Verbreitung in das Parametrium und das Auskratzen kleiner Stücke der Schleimhaut des Corpus, die ja frühzeitig mögliche Erkrankung erweisen, wobei übrigens mehrfach mikroskopische Schnitte angefertigt werden müssen, ehe man sich zur Annahme des Freibleibens des Uteruskörpers entschliesst.

Beim Krebs der Portio wie des Cervix kann ausser der genauen combinirten Untersuchung besonders in Bezug auf die Frage der Verbreitung des Krebses die anatomische Untersuchung der kleinen excidirten, oder aus der Cervicalschleimhaut eradirten Stücke noch in sofern von besonderem Werth sein, als sich aus dem Befund des Drüsenkrebses oft a priori eine weitere Verbreitung durch das Gewebe des Cervix wie der Portio annehmen lässt als bei den bindegewebigen Formen. Die Unterscheidung ist aber nicht mehr immer zu geben möglich, in vielen Fällen kann man nur aus dem erhaltenen Lumen in einzelnen Krebsknoten, den Krebsstangen u. s. w.[1]) die Vermuthung auf Drüsenkrebs aussprechen, directer Nachweis der Uebergänge ist natürlich relativ selten möglich.

Wir kommen nun zur Besprechung der Therapie, in deren Principien wir uns im Wesentlichen auf das berufen können, was Herr Professor Schröder[2]) kürzlich auf Grund seiner Erfahrungen publicirt hat; vor Allem scheint es uns aber zweckmässig, kurz die wichtige Frage zu erörtern, ob man bei circumscripter Erkrankung den ganzen Uterus zu entfernen gezwungen ist. Die Antwort hierauf lautet heutzutage noch verschieden. Freund ging a priori davon aus, dass nach Analogie mit der Mamma stets das Organ zu entfernen wünschenswerth sein müsse und diese Ueberzeugung veranlasste ihn zu den Studien, die ihn schliesslich zur Angabe seiner Operation brachten. A. Martin[3]) kommt neuerdings auf denselben Standpunkt — aber aus der Ueberzeugung, dass die

---

[1]) Siehe diese Zeitschrift II. S. 463.

[2]) Ebendaselbst VI. Heft 2.

[3]) Müller, Deutsche medicinische Wochenschrift 1881, Nr. 10 und 11.

Totalexstirpation des Uterus eine so ungefährliche Operation ist, dass der Entschluss zu ihr nicht allzu schwer werden darf.

Die Frage ist noch nicht spruchreif. Jahrzehnte werden noch vergehen müssen, ehe ausser der wohl sicher weiter zu bestätigenden Anatomie des Krebses die Statistik über hinreichend grosse Zahlen verfügt. Vorläufig können wir aber noch nicht abstrahiren von dem Standpunkt, dass bisher nichts uns zwingt, den ganzen Uterus bei Erkrankung der Portio zu entfernen. Freund's Resultate — nach allen seinen Totalexstirpationen, soweit sie genasen, sind Recidive aufgetreten[1]) — beweisen, dass die Entfernung des ganzen Organs keine Panacee ist zur Heilung des Krebses; sein Vorschlag — die Lig. lat. auszuräumen — wird wohl kaum als durchführbar sich ergeben, auf die Schwierigkeit gerade bei Portionscarcinom kommen wir gleich zurück.

Nach der von uns gegebenen Schilderung hat es aber gar keinen Zweck, den Uteruskörper beim Portiocarcinom zu entfernen. Von der mit unseren jetzigen Hülfsmitteln nachweisbar erkrankten Stelle ist der Fundus uteri 6—7 Ctm., von dem Bindegewebe, das an den Cervix grenzt, knapp 2 Ctm. entfernt; die Verbreitung geht von dieser Stelle aus niemals nach oben, nur nach der Scheide und ins Parametrium hin. Hier aber liegt der Ureter so nahe der Wand des Cervix, dass mehr als 2 Ctm. nach aussen vom Cervix das Parametrium ausräumen oder entfernen zu wollen, absichtlich den Ureter gefährden hiesse. Wir müssen daher nach unsern anatomischen Untersuchungen alle Misserfolge in Bezug auf radicale Heilung dadurch erklären, dass hier etwas Krankes, vielleicht nur mikroskopisch Erkennbares stehen blieb, trotz der Entfernung des übrigens gesunden Cervix und Uterus. Die Frage, ob ein herausgeschnittener Cervix, eine amputirte Portio im Gesunden operirt ist, tangirt stets die Seitenfläche, niemals oder nur ganz exceptionell die obere Schnittfläche, über den innern Muttermund aber geht ein von der Portio ausgehendes Carcinom nicht hinaus, solange es nicht überhaupt schon sehr weit vorgeschritten ist. Nach unseren Erfahrungen und Untersuchungen müssen wir — um so mehr, als radicale Heilungen bei Portiocarcinomen durch die Amputation erreicht sind, — glauben, dass es viel wichtiger ist, nur bei circumscripten Carcinomen, deren Fortschreiten über die Grenzen

[1]) Linkenheld, Centralblatt für Gynäkolog. 1881, Nr. 8.

des Uterus hinaus ausgeschlossen ist, zu operiren, wenigstens mit der begründeten Aussicht auf Erfolg, als stets den Uterus bei weit vorgeschrittenen Fällen herauszuschneiden und wir schlagen vor — nicht derartige Operationen zu unterlassen, sondern — bei jeder Operation, die wegen Carcinom unternommen wird, sich selbst resp. bei einer Publication der Resultate auch den Lesern Rechenschaft darüber abzugeben, ob man nach dem Untersuchungsbefund bei genauester combinirter Untersuchung vor der Operation und ebenso auch mikroskopischer der Präparate nach der Operation der Ueberzeugung sein kann, dass man der Patientin radicale Heilung verschafft hat. Gelingt es, noch mehrere Centimeter nach allen Seiten vom Kranken entfernt zu excidiren, und hat man vorher keine Verdickung in dem Parametrium gefühlt, so hat man Hoffnung auf radicalen Erfolg. Da aber die combinirte Untersuchung in ihrer vollkommenen Ausbildung noch nicht Allgemeingut aller Aerzte, ja nicht einmal aller Operateure ist, so glauben wir allerdings, dass eine genaue Statistik über die Möglichkeit, wie weit man durch totale oder partielle Exstirpation radical heilen kann, erst nach vielen Jahren möglich sein wird.

Vorläufig stehen die Chancen besser für die partielle, denn es sind nach ihr von C. Braun, Schröder u. A. radicale Erfolge erzielt worden, nach der totalen noch keine; aber selbst wenn in 5—10 Jahren Erfolge nach letzterer eintreten, ist der Einwurf schwer zu beseitigen, dass in dem speciellen Fall vielleicht auch die partielle Exstirpation genügt hätte, und dieser Einwurf wird sich um so mehr rechtfertigen lassen, wenn etwa analoge Erfolge nach der partiellen Operation auftreten.

Das Wichtigste bleibt zweifellos von der Statistik der möglicher Weise radical Operirten die Fälle auszuschliessen, bei denen nicht strengstes ärztliches Gewissen diese Ueberzeugung rechtfertigt. Wir kommen so zu dem Schlusssatz Schröder's, dass bisher durch die operativen Fortschritte zur Radikalheilung äusserst wenig erreicht ist; der Fortschritt muss unserer Meinung nach beginnen mit der besseren Diagnostik der frühesten Studien und diese sicherer gemacht zu haben, halten wir für ein kleines Verdienst unserer ersten Arbeit, auch heute konnten wir nur die Methode als werthvoll anerkennen.

Ueber die uns vorgeworfene Vielgeschäftigkeit haben wir uns oben bei der Diagnostik ausgesprochen. Der Schade wäre

jedenfalls kein allzugrosser, wenn eine klinisch und anatomisch nur verdächtige Portio abgeschnitten und sich später ergeben sollte, dass man an ihr noch keinen Krebs nachweisen könnte.

Handelt man nach diesen Grundsätzen — operirt nur diejenigen Fälle, bei denen radicale Heilung, d. h. Operationen im Gesunden an der Umgebung des Cervix noch möglich ist, so thut man am besten zu wählen bei Portionscarcinom zwischen der supravaginalen Amputation Schröder's und der einfachen, trichterförmigen Amputation. Wir würden erstere stets vorziehen, weil sie bis an das Bindegewebe, der Uebergangsstelle von der Vagina zum Cervix heran geht und freien Ueberblick gestattet, wie weit hier sicher im Gesunden operirt ist. Insbesondere ist dies werthvoll, wenn die diagnostische Excision drüsige Entstehung des Krebses nachgewiesen.

Niemals wäre man dann bei Portionscarcinom zur Totalexstirpation berechtigt.

Anders steht es mit den Cervixcarcinomen. Hier muss entschieden hervorgehoben werden, dass sie am schwersten, also am spätesten erkennbar sind und daher in den gewöhnlichen Fällen unoperirbar, denn meistens ist dann der ganze Cervix entweder degenerirt oder schon ulcerirt und die Grenzen des eigentlichen Gewebes lange überschritten; auch in diesen Punkten müssen wir daher nachträglich Liebmann Recht geben, der besonders vor diesen cervicalen Formen warnte, weil eine einfache Amputation nicht im Gesunden auszuführen. Auch in unserer Zusammenstellung haben wir zwei derartige Fälle erwähnt. Stellt sich die Freiheit der Cervixumgebung heraus, so halten wir hier die Totalexstirpation des Uterus — heutzutage wohl nur von der Scheide aus — wegen der Häufigkeit der Metastasen auf die Corpusschleimhaut für indicirt, aber nur, wenn eben das Carcinom nur sehr wenig weit vorgeschritten. Derartige Fälle müssen es gewesen sein, die von Binswanger untersucht, Freund zur Unterstützung seiner Ansicht erwähnt. Bei gleichzeitiger Erkrankung des Corpus und Cervix muss erst recht die Uterusexstirpation gemacht werden. Wann durch Laparotomie, wann von der Scheide aus, muss die Statistik der nächsten Jahre ergeben. Zweifellos steht die Sache jetzt günstiger für die vaginale Operation, ihr Hauptvorzug wird aber auch in der Sicherheit der reinen Exstirpation der ja viel bequemer sichtbar werdenden Theile liegen.

Ob man bei denjenigen Fällen, bei denen die combinirte Unter-

suchung Zweifel an der Möglichkeit der reinen Exstirpation überhaupt aufkommen lässt, operiren soll oder nicht, tangirt uns für die Frage der Radicalheilung nicht. Man operire in diesen Fällen, wie man wolle, man soll sie nur nicht als ungünstig für die eine oder andere Operationsmethode in Bezug auf die Frage des Recidivs hinstellen. Es gibt Fälle genug, in der hier selbst hohe Excisionen, schon wegen der Möglichkeit, im Reinen zu operiren, versucht werden müssen, nur sind diese in Bezug auf die Hoffnung auf Radicalheilung niemals in eine Linie mit den ganz beginnenden, fast nur mikroskopisch erkennbaren Krebsen zu stellen.

Wenn man einen Krebs, der ganz beschränkt war, im Gesunden operirt hat, so ist es entschieden zweckmässig, das ganze Individuum und den Ort der primären Erkrankung unter andere Ernährungsverhältnisse zu setzen.

Man würde vielleicht, ohne dass wir deshalb der uns fernliegenden Humoralpathologie bezichtigt werden könnten, nach Vorschlag der Franzosen und Engländer durch innerliche Mittel (Arsenik u. s. w.) auf „Umstimmung“ zu wirken suchen, weil man weiss, dass allgemeine Ernährungsvorgänge einen bestimmten Einfluss auf das Leben der Zellen haben können, aber man wird auch von der Scheide alle Einflüsse, die Hyperämie, Traumen u. s. w. hervorrufen können, fern halten, weil auch in ihnen Momente der Wucherung des Krebses gesucht werden können.

Blicken wir resumirend auf die sämmtlichen, betrachteten Formen des Krebses der Gebärmutter zurück, so können wir eine grosse Aehnlichkeit derselben unter einander nicht verkennen: sowohl im Corpus, als im Cervix, als an der Portio lernten wir drüsige Entstehung des Krebses kennen, nach einem Typus, der vielfache Analogien zeigt; der Bindegewebskrebs ist von uns nicht im Uteruskörper gefunden worden; ob dies eine definitive Ansicht bleibt, müssen wir noch dahingestellt sein lassen, selten ist er jedenfalls; im Cervix und an der Portio kommt er häufiger vor. An diesen drei Theilen des Organs charakterisirt sich der Krebs ganz klar: im Corpus periphere Verbreitung nach dem Peritoneum und erst spät secundäre Knoten im Cervix und

Scheide; im Cervix gleichfalls periphere Verbreitung nach dem parametritischen Bindegewebe und relativ frühe Affection der Schleimhautdrüsen; an der Portio wesentlich Verbreitung nach der Scheide und dem untersten Theil des Parametriums.

Die Therapie scheidet sich in ihren Principien noch heute in sofern, als beim unteren Abschnitt des Uterus die partielle Exstirpation gefährlicher ist, als die Totalexstirpation des Uterus, beim Corpus vielleicht spätere Statistik ergibt, dass die Totalexstirpation von der Vagina weniger gefährlich ist, als die partielle Exstirpation des Corpus durch die Laparotomie, so dass hier scheinbar die partielle Exstirpation entgegen unserer Ansicht beim Carcinom des unteren Gebärmutterabschnittes bevorzugt wird. Jedenfalls haben wir oben schon hervorgehoben, dass nicht nur Anatomie, sondern auch Erfolgsstatistik hier entscheidet, wir glauben aber jetzt noch nicht genügend Statistik zu haben, um wegen der möglichen Recidivfreiheit bei partiellem Carcinom des unteren Abschnittes die jedenfalls gefährlichere Totalexstirpation der partiellen vorzuziehen.

Erklärung der Tafeln.

Taf. I.

Fig. 1. Uteruscarcinom; die Schleimhaut ist primär degenerirt, zeigt villöse Wucherungen. — Patientin wurde am 30. August 1878 von Dr. J. Veit operirt.

Fig. 2. Circumscripter Uteruskrebs; von einer Stelle des Fundus wächst die Degeneration gegen den Peritonealüberzug hin. Auf dem letzteren ein kleines Myom. Das Carcinom ist ein glanduläres, von der Uterusschleimhaut ausgehendes.

Fig. 3. Mikroskopisches Bild eines aus Drüsen hervorgehenden Krebses; die in Degeneration begriffenen Drüsen sind um Vielfaches gegen normale vergrössert.

Fig. 4. Mikroskopisches Bild des sogenannten Adenoma malignum; der Krebs behält in diesem Fall lange die Drüsenform mit einschichtigem Cylinderepithel.

Taf. II.

Fig. 5—27 stellen Durchschnittsbilder von Portiocarcinomen dar, um die Tiefe und die Begrenzung der krebsigen Degeneration zu zeigen. Hervorzuheben sind von diesen:

Fig. 7. Carcinom der Portio vaginalis bei Ektropium des Cervix. Das Präparat stammte von einer penisförmigen Hypertrophie der Portio, operirt durch Dr. Benicke. Das Carcinom sitzt scheinbar ringförmig um die Portio.

Fig. 11. Ein etwas über bohnengrosser circumscripter primärer Krebsknoten der Portio, der sich am Orif. ext. abgrenzt, siehe das mikroskopische Bild dazu Taf. VI Fig. 47; es stellt ein aus Drüsen hervorgegangenes Carcinom dar.

Fig. 12. Ein fast pflaumengrosser rundlicher Knoten der Portio, der durch seine Gestalt den Cervix eröffnet und die Schleimhaut etwas evertirt.

Taf. II Fig. 28 und Taf. III Fig. 29—41 stellen die Durchschnittsbilder von Cervixcarcinomen dar; wir heben hervor:

Fig. 28 und Fig. 29. Es sind hier zwei Cervixcarcinome, die für Portiocarcinome gehalten wurden und nicht radical durch einfache vorgenommene Abtragung der Portio entfernt wurden. Die Form der Begrenzung auf dem Durchschnittsbild zeigt deutlich die Charakteristik der Cervixcarcinome.

Fig. 34. Primäres Cervixcarcinom mit secundärer Affection der Uterusschleimhaut. Das Uterusschleimhautcarcinom zeigt Bilder, wie sie Taf. I Fig. 4 dargestellt sind.

Fig. 38. Es besteht primäres Cervixcarcinom auf ektropionirtem Cervix; bei der Untersuchung imponirt diese Art der Combination leicht als ein carcinomatöses Geschwür der Portio, wie Fig. 26 und Fig. 27. Die Erkenntniss derartiger Fälle ist bei der Operation von Wichtigkeit.

Fig. 39 und Fig. 40. Beide hier gezeichneten Durchschnitte geben Bilder von Mischformen, von denen unter Umständen schwer zu sagen, was primär ist, ob Portio- oder Cervixcarcinom.

Im Anschluss an die Durchschnittsbilder heben wir besonders hervor:

Taf. IV Fig. 11a. Es stellt einen isolirten Krebsknoten der Portio dar, der am Orif. ext. aufhört, dessen Durchschnittsbild Taf. II Fig. 11, dessen mikroskopisches Bild Taf. VI Fig. 47 darstellt. p = erhaltenes Plattenepithel, f = Krebsknoten, a = Orif. ext., c = Cervix.

Taf. IV Fig. 30a. Stellt einen isolirten Krebsknoten des Cervix dar, der unter der Schleimhaut liegt, ohne Zusammenhang mit ihr; das Durchschnittsbild ist Taf. III Fig. 30, die mikroskopischen Bilder Taf. VII Fig. 52 und 52a. kn = Krebsknoten, o = Orif. ext., a = künstlich durch Löffelung gemachtes Loch.

Taf. IV Fig. 42. Mikroskopischer Schnitt aus Fig. 1. Das Plattenepithel (p) der Portio hört auf, es folgt an der Oberfläche der sich erhebenden Wucherung ein indifferentes Gewebe (i), darunter kommt man auf das krebsig degenerirte Gewebe (k), und dann auf eine Zone (r), in der man deutlich die Entwicklung des Krebses aus indifferentem Gewebe (Granulationsstadium) verfolgen kann, v Blutgefässe.

Taf. IV Fig. 43. Entwicklung des krebsigen Gewebes aus Bindegewebe in strahlenförmiger Vertheilung. Der Schnitt stammt vom Präparat Taf. III Fig. 31.

Taf. IV Fig. 44. Darstellung des feinen Krebsgerüstes, bevor grössere Alveolen durch Zellenwucherung gebildet sind; es ist gleichsam das sarcomatöse Stadium des Carcinoms. In den feinen Balken sieht man hie und da die schmalen länglichen Kerne von Bindegewebskörperchen; es liegt keine Kittsubstanz vor. Das Präparat stammt aus Taf. III Fig. 31.

Taf. V Fig. 45. Das Bild stammt aus dem Portiocarcinom Taf. II Fig. 18; man sieht das Plattenepithel (p) der Portio, welches sich nach einer kleinen Einsenkung in das Carcinom (k) fortsetzt, welches in der Tiefe schon Knoten zeigt (kn). An dem Krebsknoten sieht man unten Drüsenreste (dr).

Taf. V Fig. 46. Stellt aus demselben Präparat, welches in zahlreiche Serienschnitte zerlegt war, ein anderes Bild vor, wo auf das Plattenepithel p eine Drüse (Erosionsdrüse) d folgt; dann beginnt das Carcinom k mit den Krebsknoten kn. Auch hier sieht man deutlich an den Drüsenresten (dr), wie das Carcinom nicht mit dem Plattenepithel (Waldeyer-Spiegelberg'sche Ansicht), sondern mit den Drüsen genetisch zusammenhängt.

Taf. VI Fig. 47. Mikroskopisches Bild von Taf. II Fig. 11; man sieht den circumscripten Krebsknoten auf der Portio auch hier in ganzer Ausdehnung; das Plattenepithel p hört auf, es folgen papilläre Erosionen e, dann erhebt sich der Carcinomknoten k, dem sich der Can. cervicalis (c) und einige Erosionen vor ihm anschliesst. Der Krebsknoten zeigt meist solide Krebsknoten, deren Entstehung aus Drüsen an einzelnen Stellen ganz unzweifelhaft ist. Bei d

sieht man die Umwandlung, bei d₁ sieht man noch centrale Spalten und Oeffnungen. Das Carcinom ist aus Drüsen und Erosionen hervorgegangen; bei x noch einige erhaltene Drüsen, zum Theil mit schon veränderten Epithelien.

Taf. V Fig. 48. Aus Erosionen auf das Portio entstehen Carcinomknoten (k), gleichsam ein oberflächliches Carcinomgeschwür bildend; rechts sieht man in der Tiefe liegende und in grosse Krebsmassen weiter übergehende Krebsknoten (k n). Es handelt sich also nicht um einfache Epithelwucherungen. Links sind Reste von Erosionen e, darunter wie atypische Epithelstränge Zellenhaufen von eigenthümlicher Gestalt (a).

Taf. VII Fig. 49. Aus einem Prolaps des Uterus (April 1879); man sieht Epithelzapfen vom Epithel der Portio in Drüsen auslaufen; an dem zumeist rechts gelegenen sieht man noch ein tiefgehendes Lumen, es ist ein Bild von „verheilenden Erosionen".

Taf. VII Fig. 50. Im Anschluss an Fig. 49, welche eine Verheilung von neugebildeten Drüsen darstellt, sieht man hier cervicale präexistente Drüsen bei Ektropium des Cervicalcanals sich mit Plattenepithel bedecken und ausfüllen. Der Cervix epidermoïdalisirt sich. Bei d sieht man eine Drüse, wie man sie oft im Carcinom findet.

Taf. VI Fig. 51. Stellt, ähnlich wie Taf. VII Fig. 50, sich epidermoïdal ausfüllende Cervicaldrüsen dar.

Taf. VII Fig. 52. Stellt das mikroskopische Bild zu Taf. III Fig. 30 und Taf. IV Fig. 30a dar; unter der überall erhaltenen, mit den Falten versehenen Cervicalschleimhaut sieht man das Carcinom. Die Portio mit Plattenepithel ist wohl erhalten, dann beginnt bei o (Orif. ext.) der Cervix (c); einige der Cervicaldrüsen (d) normal erhalten, schieben sich auch gut erhalten zwischen das Carcinom hinein, andere, z. B. dicht bei o, sind im oberen Theil mit Plattenepithel ausgefüllt, sie epidermoïdalisiren sich (g). In der Tiefe ist das Carcinom (k). Die bei o punktirte Linie M zeigt die Gegend des stärker vergrössert wiedergegebenen Stückes auf Taf. VII Fig. 52a.

Taf. VII Fig. 52a. Stärker vergrössertes Bild vom Cervixcarcinom Fig. 30 und 30a, sowie von Fig. 52. Bei o beginnt Cervix, an dem man hoch oben Cylinderepithel (e) sieht, unten ist dasselbe abgefallen. Bei g sind die sich epidermoïdal ausfüllenden Cervicaldrüsen (vergl. Taf. VII Fig. 50 und Taf. VI Fig. 51). Bei u ist die Uebergangszone vom Bindegewebe in Carcinom; aus einem sarcomatösen Stadium entwickelt sich ohne präexistentes Epithel Carcinom in der Tiefe.

Taf.I

1.

2.

3.

4.

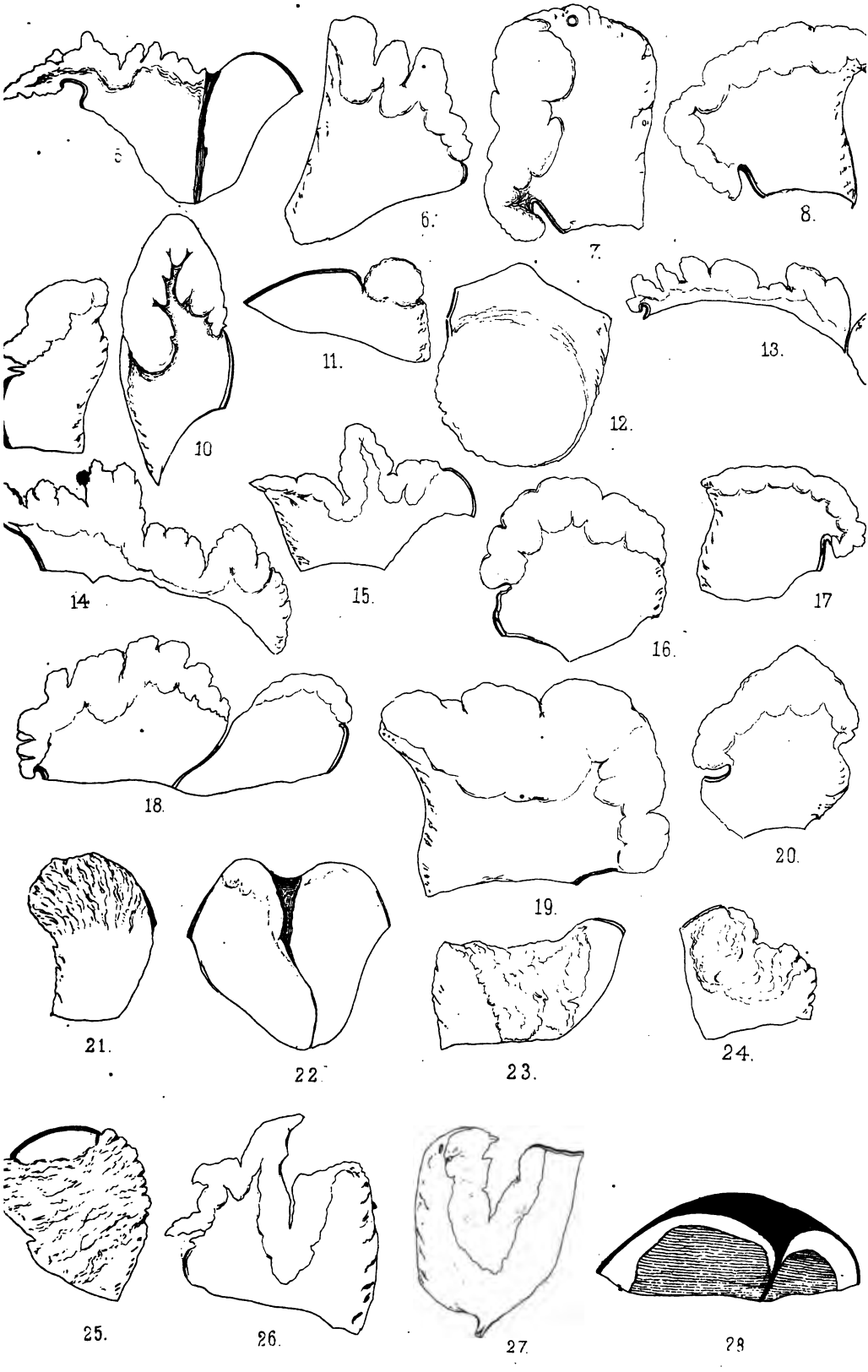
5.
6.
7.
8.
10
11.
12.
13.
14
15.
16.
17
18.
19.
20.
21.
22
23.
24.
25.
26.
27.
28

29.

30.

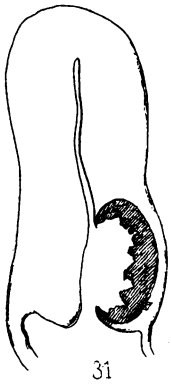

31.

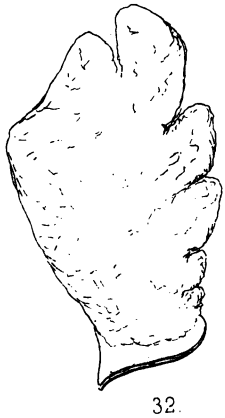

32.

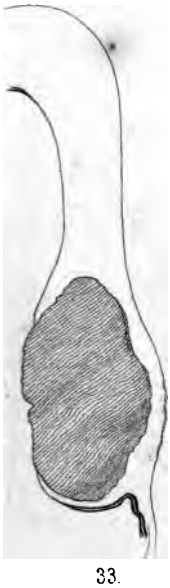

33.

34.

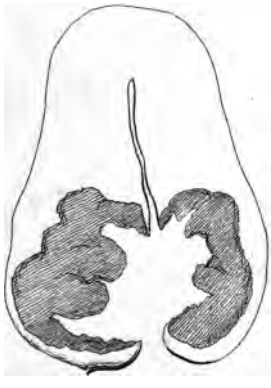

35.

36.

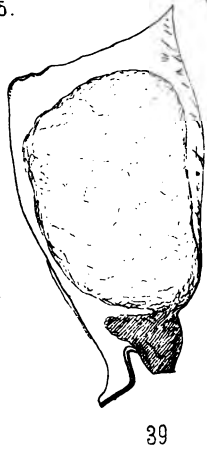

39.

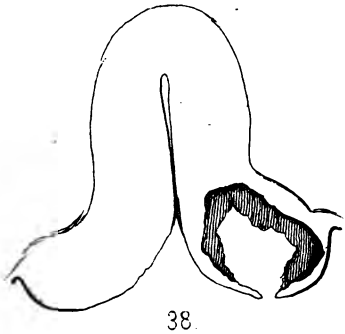

38.

37.

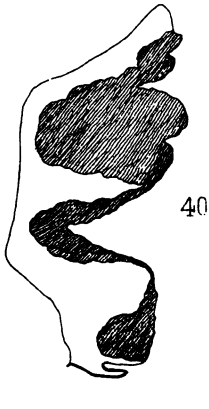

40

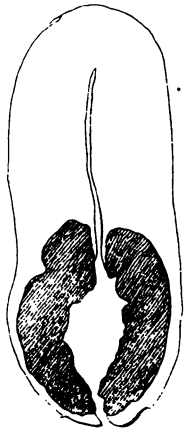

41.

30a

43.

42.

11

44.

1.

2.

3.

4.

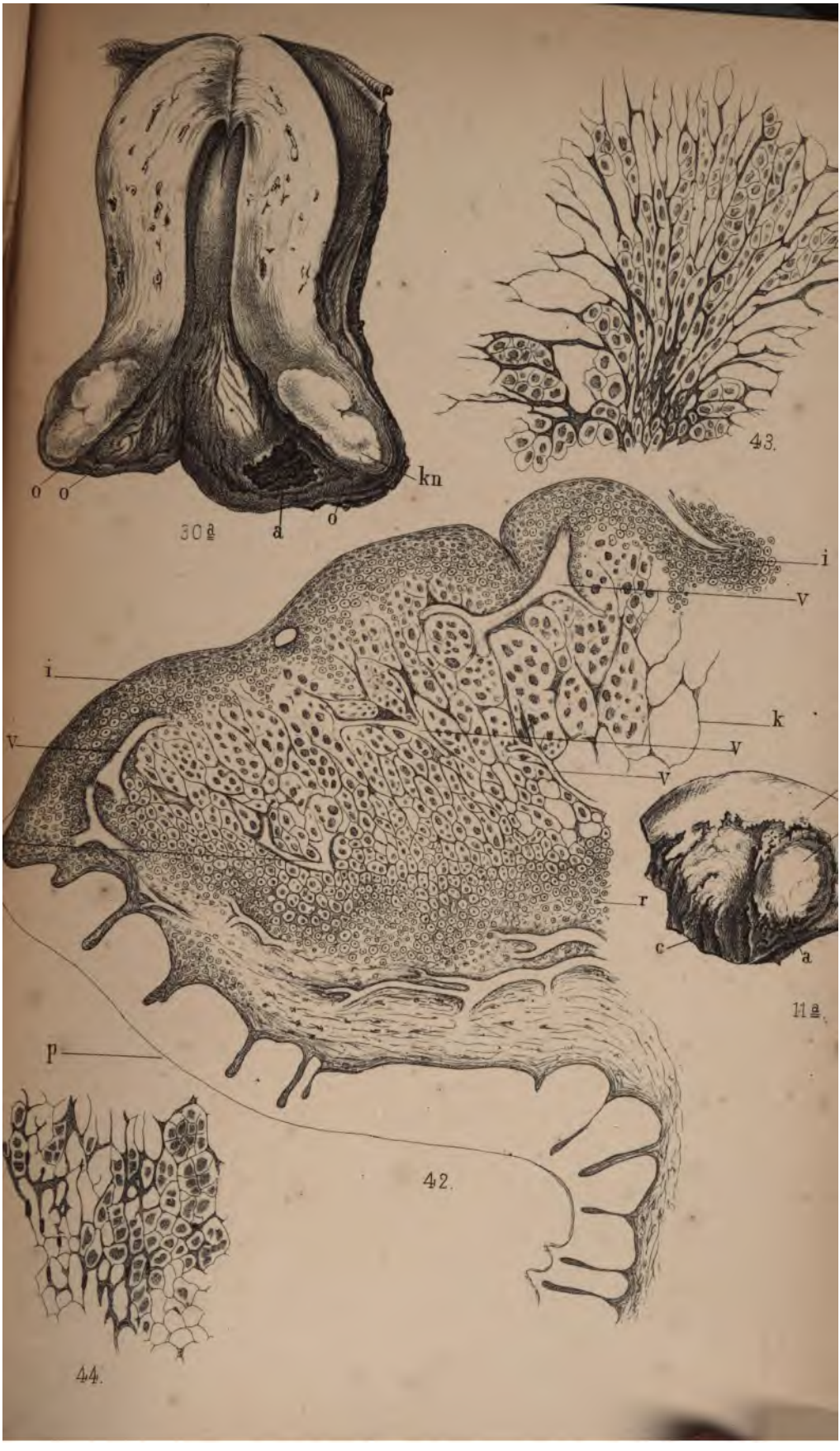

30a

43.

11a

42.

44.

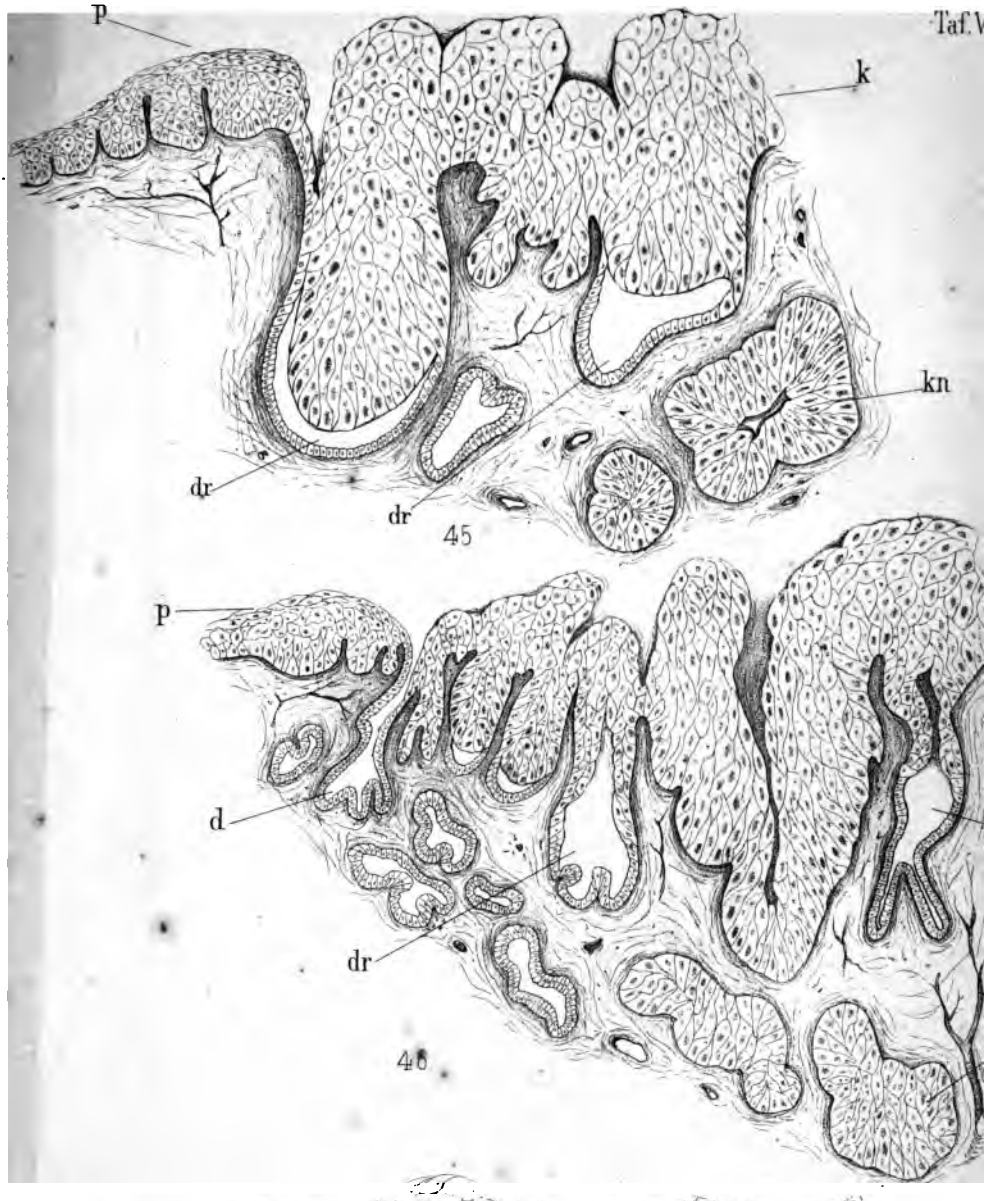
p
k
kn
dr
dr
45
p
d
dr
46

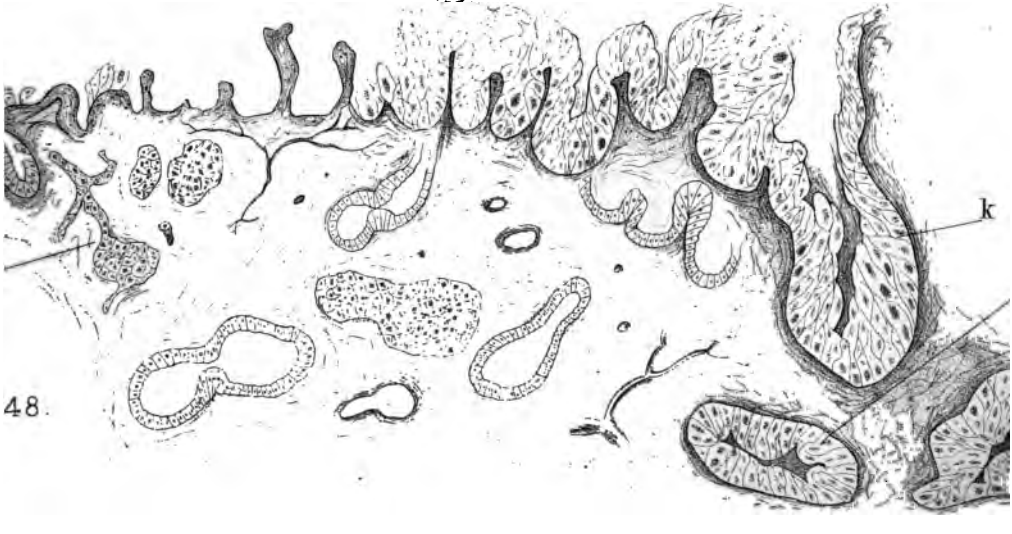
k
48.

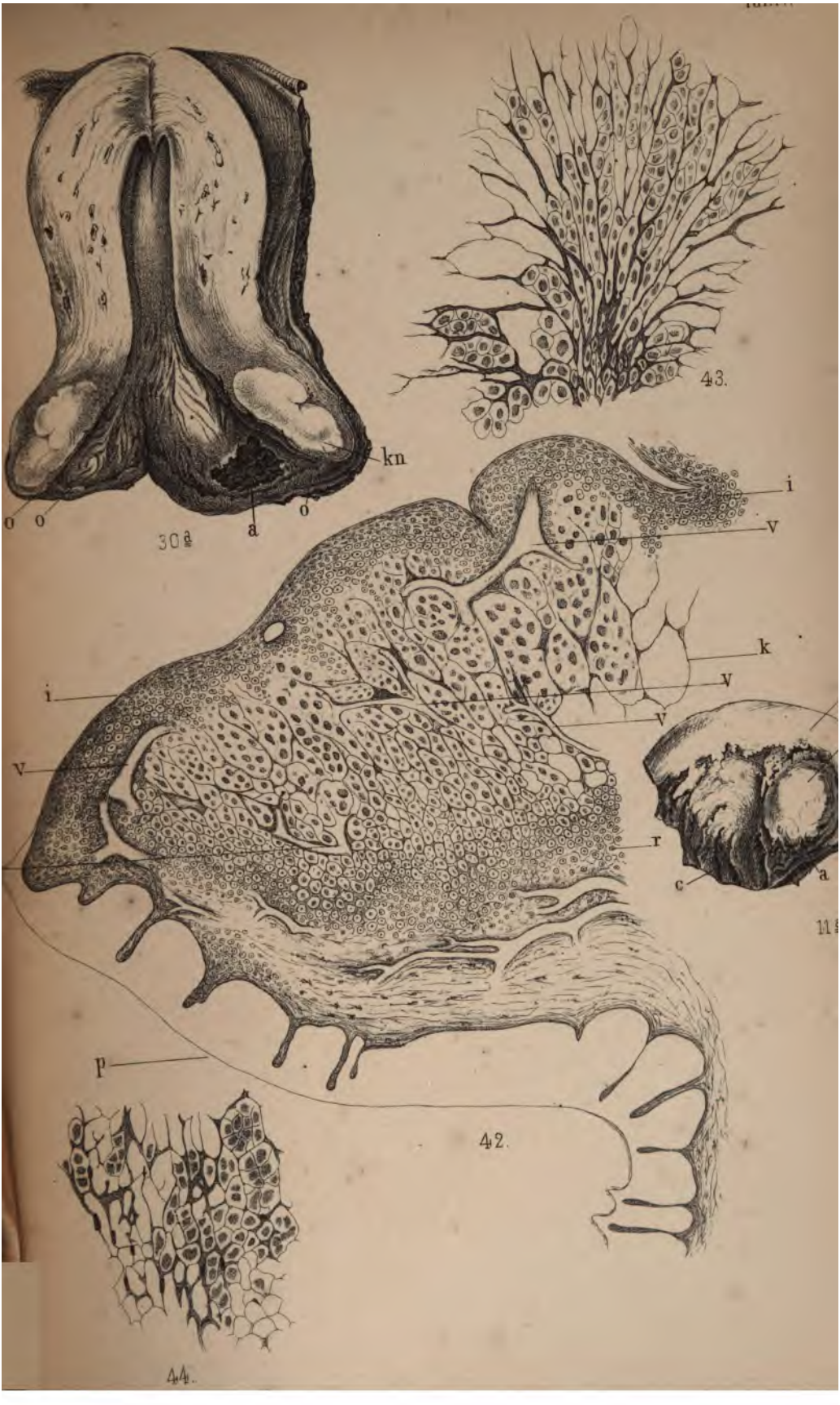
kn
o
o
a
o
30a
43.
i
v
k
v
i
v
v
r
c
a
p
42.
44.

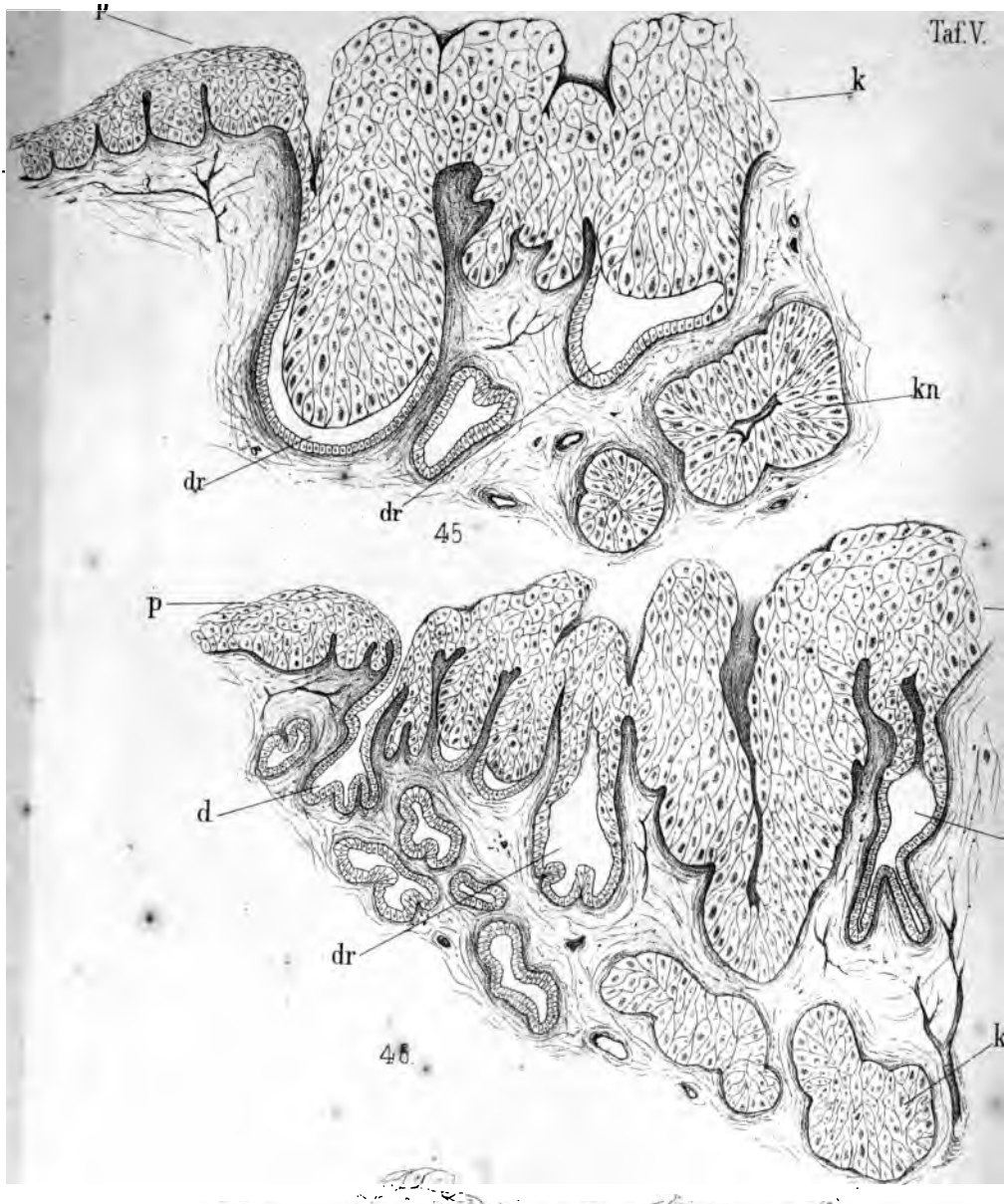
p
k
kn
dr
dr
45
p
d
dr
46
k

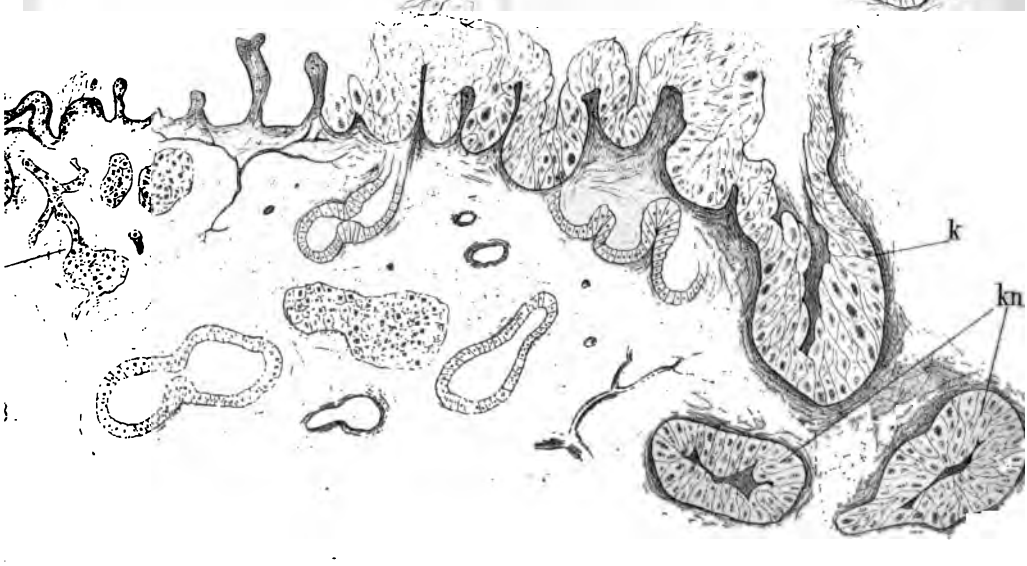
k
kn

d
k
d
51
p
e
x
x
x
c
d1
d1
k1

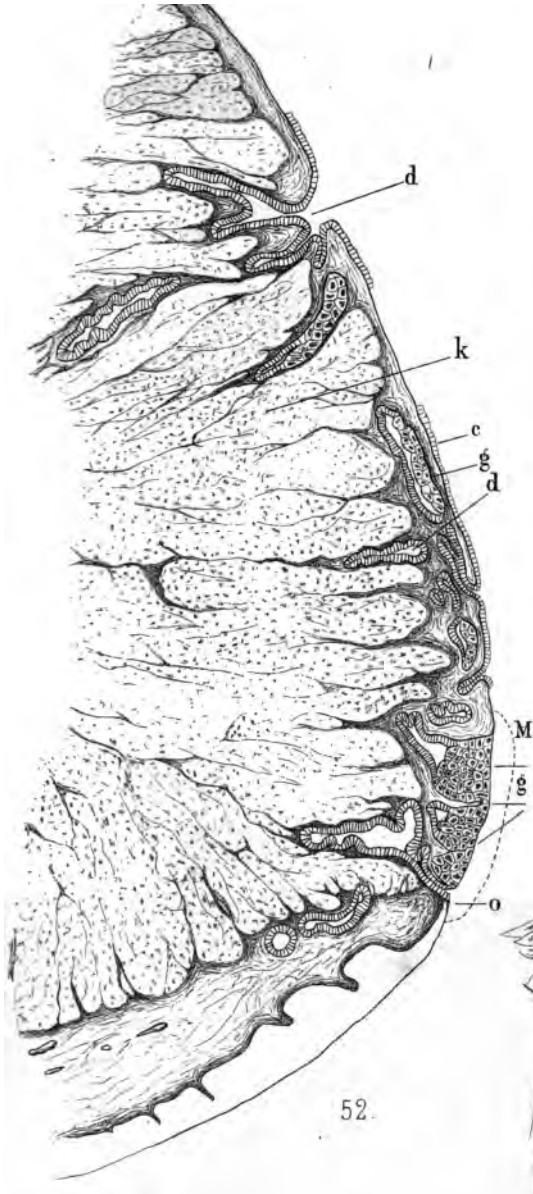

52.

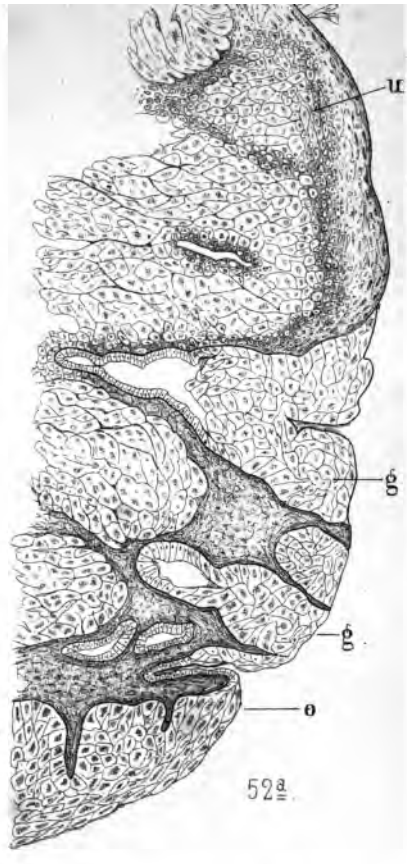

52a.

49.

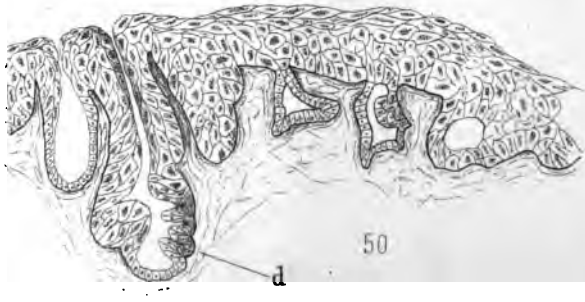

50

LANE MEDICAL LIBRARY

To avoid fine, this book should be returned on or before the date last stamped below.

N481
R92
1881

Ruge, C. 49263
Der Krebs der Gebär-
mutter.

NAME	DATE DUE
Binding	